

# CANAL ABIERTO

REVISTA CIENTÍFICA

ISSN versión Impresa 0718-2368  
ISSN versión digital 2452-5898

N° 49 Abril 2024



 **SECH**  
SOCIEDAD DE ENDODONCIA DE CHILE





Imagen Portada Canal Abierto N° 49

## Comité Editorial

**Director:**

**Dr. Jaime Abarca Reveco**

**Editores:**

**Dra. Susana Contardo Jara**  
**Dra. Gabriela Sánchez Sanhueza**  
**Dr. Pablo Betancourt Henríquez**  
**Dr. Carlos Olguín Concha**  
**Dr. Héctor Monardes Cortés**

**Producción General:**

**Arca Comunicaciones Ltda.**  
**Diseño Gráfico: Paolo Arriagada Galleani**

## Directorio SECH 2022-2024

**Presidenta:**

**Dra. Priscilla Ledezma Araya**

**Vicepresidente:**

**Dr. Nicolás Ferraro Saldías**

**Secretaria:**

**Dra. Marcia Antúnez Riveros**

**Pro-Secretaria:**

**Dra. Mónica Arce Yáñez**

**Tesorera:**

**Dra. Karin Weinborn Astudillo**

**Pro-Tesorera:**

**Dra. Macarena Vega Marcich**

**Coordinadora Nacional de Filiales:**

**Dra. Claudia Piñeres Quintero**

**Comité Científico:**

**Dr. Wenceslao Valenzuela Aldunate**

**Director Revista Canal Abierto:**

**Dr. Jaime Abarca Reveco**

---

## Nuevos Socios De Número:

**Dra. Liliana Artaza**  
**Dra. Paola Guerrero Vega**  
**Dr. Claudio Jiménez Soto**

En el vertiginoso ritmo de la práctica odontológica, los endodoncistas son figuras clave, navegando por los laberintos de los canales dentales para mejorar la calidad de vida de sus pacientes. Sin embargo, en esta búsqueda incansable de salud oral, ¿quiénes están velando por la salud de los propios profesionales?

En la edición 49 de "Canal Abierto", una reveladora investigación nos invita a reflexionar sobre un tema que merece nuestra atención: los trastornos músculo esqueléticos (TME) que afectan a los endodoncistas en su ejercicio diario.

El estudio que publicamos en esta edición arroja luz sobre una realidad que, a veces queda oculta entre las rutinas diarias y las exigencias del entorno laboral: el 88% de los endodoncistas reportaron al menos un episodio TME en el último año.

Esta no es una cuestión meramente técnica; es una llamada a la acción para reevaluar nuestras prácticas laborales y priorizar la salud del equipo odontológico.

Acercándonos a la edición N° 50 de nuestra revista "Canal Abierto", que nació en marzo del año 2000, continuamos y potenciamos el espíritu de los creadores de esta publicación, cual es incentivar, promover y destacar la investigación en nuestra especialidad.

En tantos años de trabajo editorial, hemos ampliado las fronteras de difusión del conocimiento, tanto porque recibimos muchos trabajos desde países de la región como que, a través de nuestros canales digitales, estamos alcanzando prestigio y una interesante audiencia.

Aún orgullosos de haber organizado un Congreso Mundial 2022 excepcional, nos prestamos a nuestro Congreso Internacional On Line 2024 de la Sociedad Chilena de Endodoncia, que se realizará del 5 al 6 de julio.


Debemos celebrar los avances de nuestra comunidad odontológica, pero también reconocer los desafíos que aún enfrentamos. Como profesionales de la salud; debemos cuidar de nosotros mismos para poder cuidar de los demás.

Es hora de actuar, de comprometernos con la prevención y el bienestar integral. Así podremos seguir iluminando sonrisas y garantizando una atención odontológica de calidad para todos.

**Equipo Editorial Canal Abierto**



Dr. Jaime Abarca R.




Dra. Susana Contardo J.



Dr. Gabriela Sánchez S.



Dr. Pablo Betancourt H.



Dr. Carlos Olguín C.



Dr. Héctor Monardes C.

**SUMARIO**

Comité Editorial / Directorio ..... 1

Editorial ..... 2

Artículos Científicos:

- Estudio retrospectivo de tratamientos endodónticos con más de 10 años de control postoperatorio. .... 4
- Prevalencia y Prevención de Trastornos Músculo Esqueléticos en Endodoncistas. .... 8

Casos Clínicos:

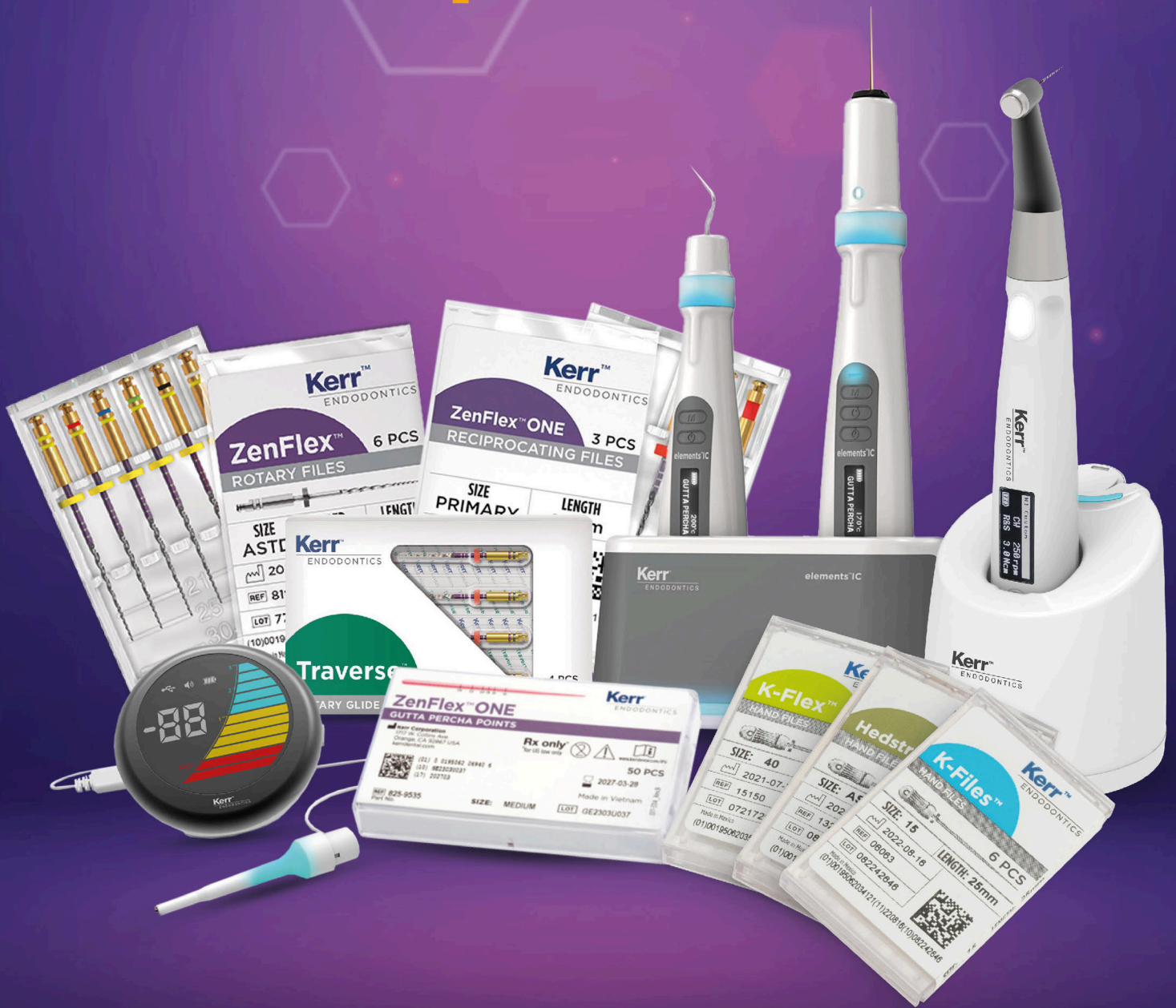- Guía Endodóntica 3D estática en diente anterior con canal calcificado. ....15
- Retratamiento exitoso de dientes con reabsorción interna o externa asociadas a grandes lesiones periapicales: Reporte de 3 casos. ....20
- Tratamiento endodóntico no quirúrgico de un segundo molar superior con morfología inusual: reporte de caso. ....26
- Reimplante intencional utilizando un derivado de la matriz del esmalte: reporte de caso. .... 32

Normas de Publicación .....37

# Kerr™

ENDODONTICS

Se adapta a  
**tu práctica**



## Estudio retrospectivo de tratamientos endodónticos con más de 10 años de control postoperatorio.

Retrospective study of endodontic treatments with more than 10 years of postoperative controls.

Carlos Cantarini A. <sup>1</sup>

Denise Alfie L. <sup>2</sup>

Fernando Goldberg M.<sup>1</sup>

<sup>1</sup> Escuela de Odontología, Universidad del Salvador /Asociación Odontológica Argentina.

<sup>2</sup> Práctica privada

### RESUMEN

En una muestra determinada, de 120 dientes con tratamientos endodónticos y retratamientos ortógrados que tenían más de 10 años de evolución, se realizó una evaluación clínica y radiográfica para determinar el éxito de estos tratamientos. En el control clínico se analizaron los posibles síntomas objetivos y subjetivos del diente tratado, en la evaluación radiográfica se compararon las imágenes preoperatorias y postoperatorias inmediatas con la postoperatorias a distancia, a fin de determinar la evolución del tratamiento. Se consideró éxito en ausencia de sintomatología clínica objetiva y subjetiva y se observaba radiográficamente la desaparición de la radiolucidez perirradicular.

**Palabras clave:** tratamiento, retratamiento, controles postoperatorios, evaluación radiográfica.

### SUMMARY

A predetermined sample of 120 endodontically treated or retreated teeth, with more than ten years of evolution, was evaluated clinically and radiographically to determine the success of these treatments. In the clinical evaluation, possible objective and subjective symptoms were analyzed, in the radiographic evaluation, pre and postoperative images were compared with long-term X-rays, to determine treatment evolution. Success was considered to be the absence of objective and subjective symptoms, and the disappearance of the apical radiolucency.

**Key words:** treatment, retreatment, postoperative controls, radiographic evaluation.

## INTRODUCCIÓN

El tratamiento endodóntico requiere de procedimientos eficientes, que van desde el preciso diagnóstico, continúa con la correcta apertura y la adecuada instrumentación, irrigación y obturación a fin de obtener el éxito terapéutico. De todas maneras, la realización de un tratamiento endodóntico correcto no siempre garantiza el éxito del mismo. El control postoperatorio a distancia será el que determine con el tiempo el éxito o fracaso de la intervención.

Los controles postoperatorios clínicos radiográficos a distancia representan una evidencia científica de extraordinario valor. Ralph (1) considera que la radiografía debe ser empleada para evaluar el éxito o el fracaso conjuntamente con el criterio clínico y recomienda el seguimiento de las evidencias radiográficas de reparación con controles prolongados.

Goldberg (2) destaca que el éxito en endodoncia debe evaluarse a partir de aspectos clínicos, radiográficos y a las condiciones estéticas, de función y salud del paciente. Desde el punto de vista clínico, debe haber ausencia de síntomas objetivos y subjetivos, desde el aspecto radiográfico debe observarse un espacio periodontal normal, continuidad de la cortical alveolar y ausencia de reabsorción radicular.

El objetivo de este trabajo fue evaluar el éxito de la terapia endodóntica a distancia, con un mínimo de seguimiento de 10 años.

## MATERIALES Y MÉTODOS

Se seleccionaron un total de 120 dientes con tratamientos endodónticos y retratamientos ortógrados, que presentaban un período de evolución mayor de 10 años.

La muestra estaba representada por variados dientes del maxilar superior e inferior con imágenes radiográficas de radiolucidez perirradicular preoperatoria. Los procedimientos endodónticos se habían llevado a cabo con instrumentación manual o mecanizada de acuerdo al caso, irrigación con hipoclorito de sodio al 2,5%, acondicionamiento de las paredes dentinarias con EDTAC y obturación con diferentes selladores endodónticos y técnicas de compactación lateral o de gutapercha termoplastificada, dependiendo de la anatomía del canal radicular.

En el control clínico se pesquisaron los posibles síntomas objetivos y subjetivos del diente tratado. La evaluación radiográfica se realizó con radiografías periapicales convencionales, ante un negatoscopio y con una lupa de 7X se compararon las imágenes preoperatorias y postoperatorias inmediatas con las postoperatorias a distancia, a fin de determinar la evolución del tratamiento.

Se consideró éxito cuando había ausencia de sintomatología clínica objetiva y subjetiva y se observaba radiográficamente la desaparición de la radiolucidez perirradicular.

## RESULTADOS

De los 120 dientes tratados, 81 fueron tratamientos endodónticos y 39 fueron retratamientos ortógrados.

En cuanto a los selladores empleados, los resultados se muestran en la Tabla 1. Respecto a la distribución de los dientes tratados, los resultados se observan en la Tabla 2. Para el control a distancia se consideraron los tratamientos y retratamientos que tenían 10 años o más de control a distancia, su distribución se encuentra en la Tabla 3.

**Tabla 1.** Número de casos y sellador utilizado.

| Sellador          | N° de Casos |
|-------------------|-------------|
| AH26              | 42          |
| Diaket            | 41          |
| Pulp Canal Sealer | 9           |
| Grossman          | 8           |
| Endomethasone     | 6           |
| CRCS              | 6           |
| AH Plus           | 4           |
| Tubli Seal        | 2           |
| Apexit            | 1           |
| Ketac Endo        | 1           |
| <b>TOTAL</b>      | <b>120</b>  |

**Tabla 2.** Número de casos por grupo dentario.

| Grupo Dentario        | N° de Casos |
|-----------------------|-------------|
| Incisivos Superiores  | 33          |
| Caninos Superiores    | 7           |
| Premolares Superiores | 12          |
| Molares Superiores    | 6           |
| Incisivos Inferiores  | 9           |
| Caninos Inferiores    | 5           |
| Premolares inferiores | 16          |
| Molares Inferiores    | 32          |
| <b>TOTAL</b>          | <b>120</b>  |

**Tabla 3.** Número de casos en relación a los años de control clínico-radiográfico.

| Años de control | N° de casos |
|-----------------|-------------|
| 10 a 15         | 64          |
| 15 a 20         | 35          |
| 20 a 25         | 12          |
| 25 a 30         | 4           |
| 30 a 35         | 3           |
| 35 a 40         | 2           |
| <b>TOTAL</b>    | <b>120</b>  |

Los resultados obtenidos mostraron en los 120 dientes evaluados la reparación de la estructura perirradicular, con la formación de hueso alveolar en las zonas radiolúcidas producto de la patología endodóntica (Figs. 1,2,3 y 4).

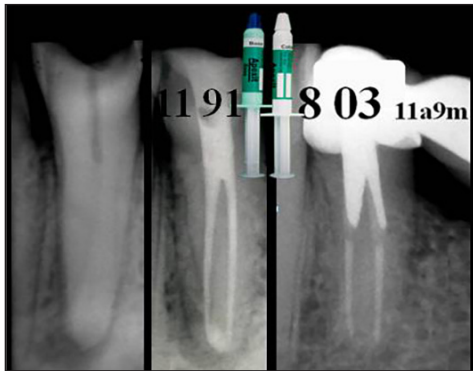


Figura 1.

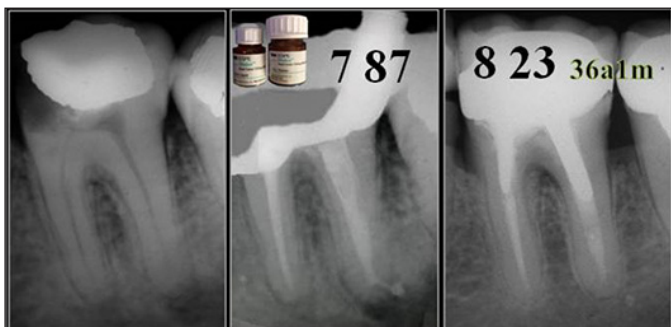


Figura 2.

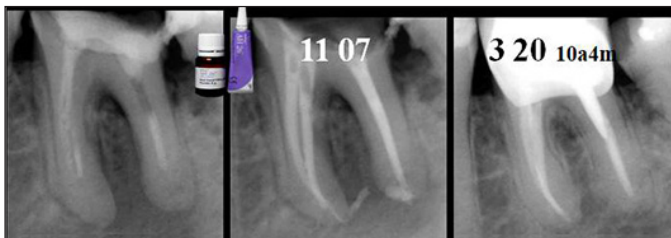

Figura 3.

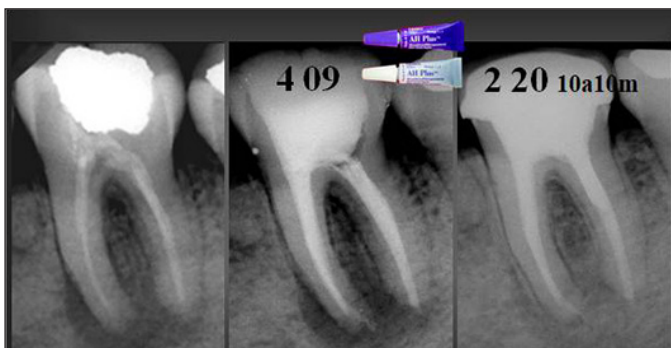


Figura 4.

El tipo de sellador endodóntico empleado en la obturación de los canales radiculares no ejerció ninguna influencia en el resultado posoperatorio a distancia. Los dientes tratados poseían, al momento del control posoperatorio a distancia, una adecuada reconstrucción coronaria y no presentaban signos ni síntomas clínicos adversos detectables.

## DISCUSIÓN

Diferentes publicaciones señalan un porcentaje de éxitos en casos de dientes con pulpa necrótica y periodontitis perirradicular de entre el 80% al 86% aproximadamente (3-5).

Friedman y Mor (6) señalan en un análisis selectivo de diferentes estudios que los resultados de controles a distancia de hasta 10 años mostraron un porcentaje de éxitos que oscilaba entre 73 % y 90 % en tratamientos iniciales y 74% a 86% en retratamientos.

Así mismo, de Chevigny et al. (7) y Ng et al. (8), observaron en un control a distancia realizado de 4 a 6 años y de 4 años que un 82% y 80%, respectivamente, de los retratamientos efectuados repararon. Las variables observadas dependieron de la calidad de la obturación primaria, presencia o no de patología perirradicular, existencia de perforaciones, presencia de una restauración coronaria satisfactoria, etc.

En ese sentido, Gorni y Gagliani (9) resaltan, en relación a los retratamientos, que cuando la anatomía fue modificada durante el primer procedimiento, el índice de éxitos disminuye considerablemente.

Molven et al. (10) en tratamientos endodónticos y Fristad et al. (11) en retratamientos ortógrados realizados por alumnos de grado, observaron en ambos casos resultados más favorables en los controles prolongados cuando no hubo sobreobturación.

Como se puede apreciar, en general, la literatura reporta buenas tasas de éxito para los tratamientos y retratamientos endodónticos, valores refrendados por el presente estudio.



## REFERENCIAS BIBLIOGRÁFICAS

- 1.-Ralph L. Radiography: the deciding factor in endodontic success or failure? *New Zealand Endod J.* 1999;25:1-6.
- 2.-Goldberg F. en *Ingle's Endodontics 7. 7th ed.* PMPHUSA, Raleigh, North Carolina, 2019 p.1067.
- 3.-Friedman S, Abitol S, Lawrence HP. Treatment outcome in endodontics: the Toronto study. Phase 1: initial treatment. *J Endod* 2003;29:787-93.
- 4.-Imura N, Pinheiro ET, Gomes BPFA, Zaia AA, Ferraz CCR, Souza-Filho FJ. The outcome of endodontic treatment: a retrospective study of 2000 cases performed by a specialist. *J Endod* 2007;33:1278-82.
- 5.-Ricucci D, Russo J, Rutberg M, Burleson JA, Spångberg LSW. A prospective cohort study of endodontic treatments of 1,369 root Canals: results after 5 years. *Oral Surg, Oral Med, Oral Pathol, Oral Radiol Endod* 2011;112:825-42.
- 6.- Friedman S, Mor Ch. The success of endodontic therapy-Healing and functionality. *CDA Journal* 2004;32:493-503.
- 7.-de Chevigny C, Dao TT, Basrani B, Marquis V, Farzaneh M, Atibol S, Friedman S. Treatment outcome in endodontics: the Toronto study-Phase 3 and 4: orthograde retreatment. *J Endod* 2008;34:131-7.
- 8.-Ng Y-L, Mann V, Gulavibala K. A prospective study of the factors affecting outcomes of nonsurgical root canal treatment: part 1: periapical health. *Int Endod J* 2011;44:583-609.
- 9.- Gorni FGM, Gagliani MM. The outcome of endodontic retreatment: a 2-yr follow-up. *J Endod* 2004;30:1-4.
- 10.- Molven O, Halse A, Fristad I, MacDonald-Jancowski D. Periapical changes following root canal treatment observed 20-27 years postoperatively. *Int Endod J* 2002;35:784-90.
- 11.- Fristad I, Molven O, Halse A. Nonsurgical retreated root-filled teeth-radiographic findings after 20-27 years. *Int Endod J* 2004;37:12-8.

### Autor de correspondencia:

Fernando Goldberg  
e-mail: fgoldberg@fibertel.com.ar

Los autores declaran no presentar conflicto de interés.

Recibido: 26/12/2023

Aceptado: 18/3/2024

## Prevalencia y factores asociados con el desarrollo de trastornos músculo esqueléticos en endodoncistas.

Prevalence and factors associated with the development of musculoskeletal disorders in endodontists.

Jaime Abarca<sup>1</sup> Constanza Herrera<sup>1</sup> Luis Felipe Martínez<sup>1</sup> Hugo Sáez<sup>1</sup> Paola Guerrero<sup>1</sup> Karen Niklitschek<sup>1</sup> Héctor Monardes<sup>1</sup>

<sup>1</sup> Postítulo de Especialización Odontológica en Endodoncia, Facultad de Odontología y Ciencias de la Rehabilitación. Universidad San Sebastián.

### RESUMEN

El objetivo de este trabajo fue determinar la incidencia y los factores asociados al desarrollo de TME en la práctica laboral de los endodoncistas.

**Metodología:** Se llevó a cabo un estudio descriptivo de corte transversal, aprobado por el Comité de Ética de la Universidad San Sebastián. Se contactó a través de correo electrónico a dentistas inscritos en la Sociedad de Endodoncia de Chile para participar en una encuesta. Se recopilaron datos personales, sobre postura de trabajo, prácticas físicas y síntomas musculoesqueléticos, utilizando un cuestionario modificado. La encuesta se validó mediante el Método Delphi y se administró de forma autoadministrada a través de SurveyMonkey.

**Resultados:** De los participantes, el 88% informó al menos un TME en el último año. Los dolores de cuello fueron los más comunes. Se identificó que las mujeres experimentaban más dolor en comparación con los hombres. La postura inadecuada fue la causa más común de TME y el bajo uso de magnificación se asoció con mayores molestias.

**Conclusión:** Los endodoncistas experimentaron en su gran mayoría TME por posturas viciosas durante la práctica laboral. La importancia de diseñar un modelo ergonómico correcto es fundamental en la prevención de TME.

**Palabras claves:** Endodoncistas, Ergonomía, Trastornos musculoesqueléticos.

### SUMMARY

This study aimed to determine the incidence and factors associated with the development of musculoskeletal disorders (MSDs) in the work practice of endodontists.

**Methodology:** A descriptive cross-sectional study was conducted, previously approved by the Universidad San Sebastián Ethics Committee. Dentists registered in the Chilean Endodontic Society were contacted via email to participate in a survey. Data were collected on personal information, work posture, physical practices, and musculoskeletal symptoms using a modified questionnaire. The survey was validated using the Delphi Method and was self-administered via SurveyMonkey.

**Results:** Showed that 88% of participants reported experiencing at least one MSD in the last year, with neck pain being the most common. It was identified that women experienced more pain compared to men. Inadequate posture was the most common cause of MSDs, and low use of magnification was associated with greater discomfort.

**Conclusion:** The majority of endodontists experience MSDs due to improper postures during work practice. The importance of designing a correct ergonomic model is fundamental to the prevention of MSDs.

**Keywords:** Endodontists, Ergonomics, Musculoskeletal Disorders.

## INTRODUCCIÓN

Los trastornos músculo esqueléticos (TME) han sido definidos por la Organización Mundial de la Salud como "los problemas de salud del aparato locomotor, es decir, músculos, tendones, esqueleto óseo, cartílagos, ligamentos y nervios, abarcando desde molestias leves y pasajeras hasta lesiones irreversibles y discapacitantes"(1). Este trastorno se considera relacionado con el trabajo cuando el ambiente laboral y el desempeño contribuyen significativamente a la causa de esta enfermedad multifactorial(2) y es uno de los problemas que más afectan a los trabajadores de la salud, entre ellos principalmente a los dentistas (3).

La práctica diaria de un dentista presenta una alta exigencia física, ya que trabaja por largas horas en una pequeña área y demanda un excesivo uso de la visión, cuello, espalda y manos en posiciones restringidas (3, 4, 5). Esto hace que los TME sean comunes en los dentistas(4, 5, 6). La prevalencia de estos TME afecta desde un 64 a 93% en la profesión odontológica (3, 5, 6) y afectan en más de un punto anatómico, siendo los más comunes el cuello y la zona lumbar (5, 6, 7).

El endodoncista es uno de los especialistas que refiere tener más problemas músculo esqueléticos (8). Esto puede ser atribuible a largos periodos de tiempo durante las sesiones de tratamiento en posturas estáticas para poder reproducir movimientos finos y repetitivos, generando posturas viciosas que aumentan la incidencia de TME (2, 5, 6). Estos trastornos pueden disminuir el rendimiento en la clínica diaria, causar accidentes laborales, enfermedades, retiro prematuro de la profesión y hasta empeorar la calidad de vida de los profesionales (7).

En la actualidad existe escasa evidencia científica sobre la incidencia de TME y los posibles factores de riesgo asociados a éstos entre los endodoncistas (2), por lo que el objetivo de este estudio es determinar la incidencia y los factores asociados al desarrollo de TME en la práctica laboral de los endodoncistas, para ayudar a prevenir y mejorar la calidad de vida de quienes practican esta profesión.

## METODOLOGÍA

Se realizó a un estudio descriptivo de corte transversal, previa aprobación del Comité de Ética de la Universidad San Sebastián (Res 2020-160). Se contactó vía correo electrónico a los dentistas inscritos en la Sociedad de Endodoncia de Chile, pidiendo su cooperación, explicando el objetivo principal del estudio y solicitando el consentimiento informado digital, para acceder a una encuesta confeccionada para recabar la información.

Los criterios inclusión: estar registrado en la Sociedad de Endodoncia de Chile y dedicar al trabajo clínico de la endodoncia por al menos 2 días a la semana. Criterios de exclusión: haber estado embarazada en los últimos 12 meses y desarrollar otra especialidad aparte de la endodoncia.

Se confeccionó una encuesta que constaba de 3 ítems:

1. Datos personales/profesionales: edad, sexo, mano dominante, años de experiencia clínica, información sobre estudios de posgrado, y sobre las condiciones de trabajo y el tipo de empleo (privado / público).
2. Información sobre la postura de trabajo durante la práctica de endodoncia, la realización de ejercicios o actividad física profiláctica de estiramiento.
3. Se utilizó una modificación al Cuestionario Nórdico de Kuorinka (9), el cual es un cuestionario estandarizado para la detección y análisis de síntomas músculo esqueléticos, aplicable en estudios ergonómicos para detectar síntomas que pueden constituir una enfermedad. Las preguntas se basaron en la mayoría de los síntomas que con frecuencia se detectan en diferentes actividades laborales. Se indicaron las partes del cuerpo afectadas, percepciones sobre posibles factores causales, frecuencia, duración y necesidad o no de tratamiento.

Para validar esta encuesta se utilizó el Método Delphi, donde se consultó a un panel de expertos - kinesiólogos dedicados al tratamiento de patologías músculo esqueléticas – que evaluaron el instrumento como herramienta de medición válida en el diagnóstico de trastornos músculo esqueléticos. Se consultó, además, a un especialista en comunicación con el fin de revisar si el lenguaje y la construcción gramatical del cuestionario eran adecuadas para la población objetivo. Finalmente se aplicó la encuesta a modo de prueba piloto a docentes de la Universidad San Sebastián, especialistas en endodoncia.

La encuesta ya validada se aplicó de manera auto administrada vía email a través de la página web <https://es.surveymonkey.com/>, donde los encuestados debieron dar su consentimiento informado para participar en el estudio.

Se analizaron los objetivos específicos mediante distintos tipos estadísticos. Para identificar entre los endodoncistas la incidencia, frecuencia, duración y severidad de TME se utilizó un modelo de correspondencias, para identificar posturas viciosas durante la práctica profesional se usó un análisis descriptivo, para identificar uso de magnificación (lupas o microscopios) durante la práctica profesional se usó tablas cruzadas y para asociar otros factores al desarrollo de TME se utilizó un modelo de correspondencias.

## RESULTADOS

Respondieron la encuesta 50 endodoncistas, 30 mujeres y 20 hombres, ningún participante fue excluido del estudio ya que todos reunían los criterios de inclusión.

Los resultados obtenidos para la sección de la encuesta, "Identificar entre los endodoncistas la incidencia, frecuencia, duración y severidad de TME", mostraron que las principales molestias se encontraban en el cuello (60%), que estas tenían una duración de varios días y que la mayoría las atribuía a malas posiciones de trabajo. En las figuras 1 a la 6 podemos observar el detalle de las respuestas obtenidas en este ítem. Se observó además que el 84% debió ausentarse de sus trabajos por las molestias y un 50% necesitó de analgésicos por estos motivos.

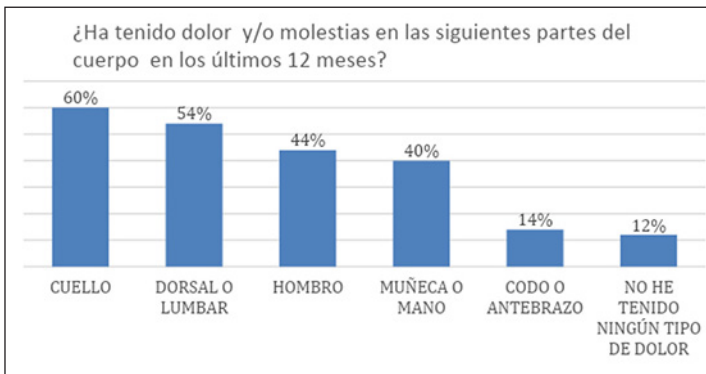


Figura 1.

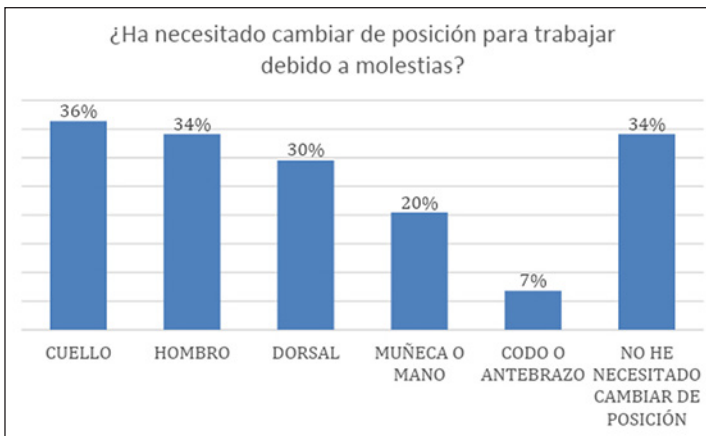


Figura 2.

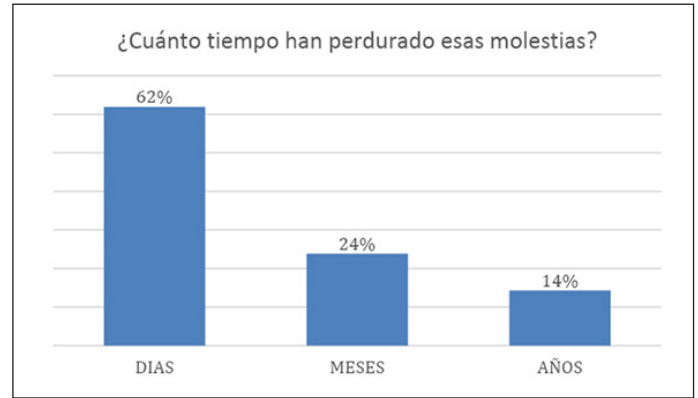


Figura 3.

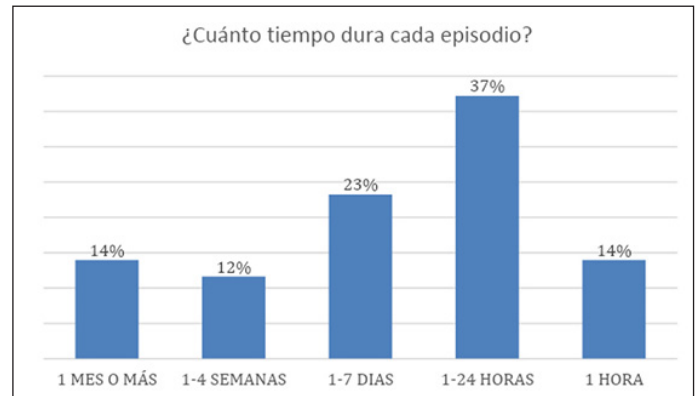


Figura 4.

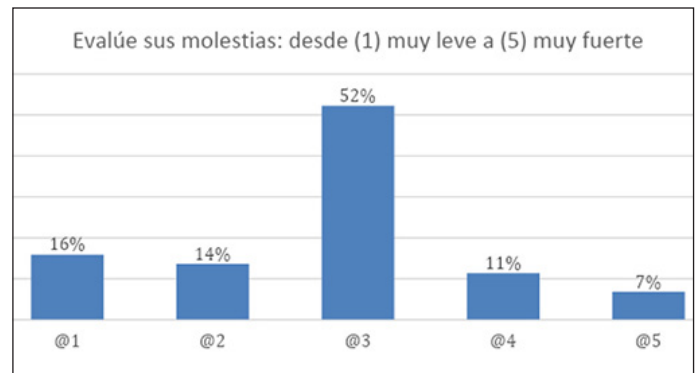


Figura 5.

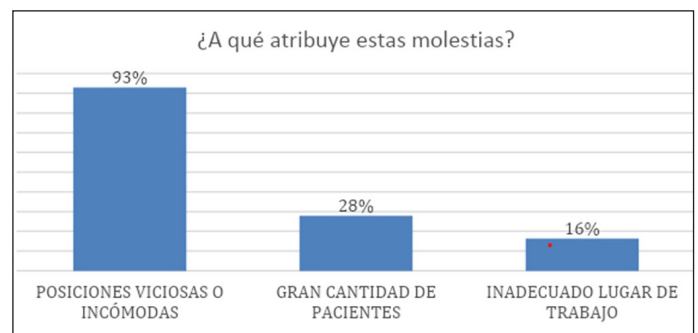


Figura 6.

**Prevalencia y factores asociados con el desarrollo de trastornos músculo esqueléticos en endodoncistas.**

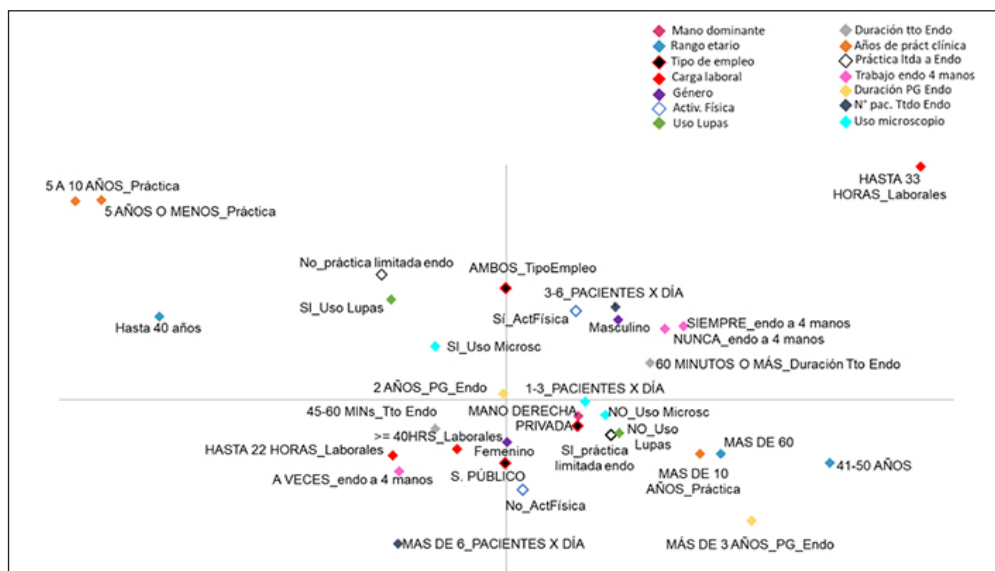
Para la sección de la encuesta, "Determinar el uso de magnificación de forma regular", se encontró que regularmente un 30% usa lupas y un 32% microscopio.

El 74% de los encuestados que no utilizan lupas de magnificación tampoco utilizan microscopio, mientras que un 47% de los que sí usan lupas de magnificación, ocupan el microscopio. Si bien existe un 27% de diferencia entre ambos grupos éstos no son estadísticamente significativas según el test exacto de Fisher. ( $p > 0.05$ )

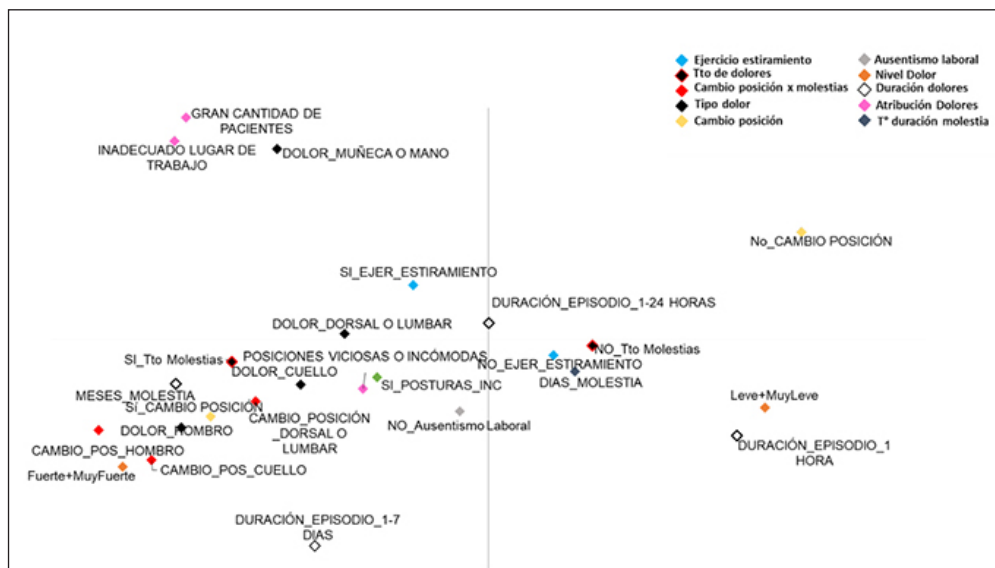
Con una finalidad netamente exploratoria que busca clasificar a los sujetos en función de características o atributos que comparten entre ellos, y asociar otros factores con la incidencia de TME, se utilizó un análisis de correspondencias múltiples. (figura 7 y 8)

En este análisis, las variables suplementarias asignadas fueron: sexo, edad, años de práctica laboral, práctica exclusiva de la endodoncia, práctica pública o privada, uso de magnificación, número de pacientes atendidos por jornada, trabajo a 4 manos, práctica de actividad física, tiempo de duración del tratamiento endodóntico, cantidad de horas laborales, y corresponden a las variables independientes, mientras que las variables activas incorporadas fueron: presencia, intensidad y tiempo de duración del dolor o molestia, presencia de posiciones de trabajo viciosas o incómodas, necesidad de cambio de posición de trabajo, necesidad de hacer ejercicios de estiramiento durante el trabajo, necesidad de tratamiento médico, inadecuado lugar de trabajo, ausentismo laboral y corresponden a las variables dependientes.

Si se vinculan las categorías de las variables suplementarias con las activas de modo de agrupar los cuadrantes superiores con los inferiores, es posible determinar que las mujeres son las que experimentan mayor dolor en comparación a los hombres.



**Figura 7.** Análisis de correspondencias múltiples de las Variables Suplementarias.



**Figura 8.** Análisis de correspondencias múltiples de las Variables Activas.

## DISCUSIÓN

Los datos de este estudio fueron recogidos a través de encuestas, que constituyen un método de recopilación de datos que es ampliamente aceptado en estudios sobre riesgos laborales (2). Para evitar posibles sesgos debido a este proceso, todas las encuestas fueron realizadas por el mismo intermediario, y a los participantes se les aseguró confidencialidad para evitar estos sesgos.

Por el diseño de la encuesta, no se pudo realizar un análisis estadístico retrospectivo con las limitaciones inherentes que podría conllevar. Pero sí se pudo generar un análisis exploratorio, descriptivo, que permite generar asociaciones entre los siguientes factores que se analizarán a continuación, más no causalidad.

En el presente estudio, basado en el cuestionario Nórdico Estandarizado de Percepción de Síntomas Músculo Esqueléticos (9), con un nivel de confiabilidad aceptable, sólo se registraron los TME asociados a los últimos 12 meses, en donde el 88% de los endodoncistas participantes informó al menos un TME en el último año, resultado que fue mayor que los del estudio de Zarra et al en 2014 (2), que con el mismo diseño de estudio, reportó un 66% de endodoncistas con TME y, dentro de éstos, los dolores de cuello y los lumbares fueron los más frecuentes – 60% y 54% respectivamente -, lo cual coincide con los estudios de Gopinadh et al en 2013 (10), de Lietz et al en 2018 (7) y de Roll et al en 2019 (5).

El 66% de los encuestados ha tenido que cambiar de posición en su práctica clínica, generalmente debido a dolores en el cuello. Estas molestias tienden a durar por días, aunque el ausentismo laboral es 16%.

Como confirmación de lo anterior, el 50% de los encuestados ha tenido que recurrir al médico por TME, aunque la mayoría de estos trastornos han sido catalogados de dolor moderado (52%).

En la práctica clínica, la postura inadecuada o viciosa del profesional es la causa de TME más detectable entre los encuestados (93%), valor superior al reportado en otras investigaciones (Barry 2017, Alqahtani 2021, Enone 2021, Surve 2022).

Con respecto al uso de magnificación, 7 de cada 10 endodoncistas no lo utilizan de manera regular, a pesar que la evidencia sugiere que la ayuda de estos elementos contribuye a disminuir el dolor que se presenta en hombro, brazo y mano (3)

Al analizar otros factores asociados a los desarrollos de TME, de acuerdo con el análisis de correspondencias múltiples, las mujeres son las que experimentan mayor dolor en comparación a los hombres, lo que no se corresponde con lo reportado en otras investigaciones (Rehman 2013, Alqahtani 2021), que no encuentran diferencias en cuanto a género. Este fenómeno podría verse como un sesgo de género, ya que las mujeres podrían experimentar más dolores que los hombres, no tan sólo por la práctica endodóntica per se, sino que también se puede aventurar que las mujeres son las que concentran la mayor cantidad de horas en el cuidado y quehacer del hogar.

## CONCLUSIONES

Los endodoncistas experimentaron en su gran mayoría TME por posturas viciosas durante la práctica laboral, asociado además al gran flujo de pacientes que lleva a exigir al profesional de manera perjudicial para su salud.

La importancia de diseñar un modelo ergonómico correcto es fundamental en la prevención de TME, pero más importante aún es visibilizar un problema que probablemente está en alza por la sobre exigencia laboral y por los malos estilos de vida del mundo actual.

## REFERENCIAS BIBLIOGRÁFICAS

- 1.- Gómez-Galán M, Pérez-Alonso J, Callejón-Ferre AJ, López-Martínez J. Musculoskeletal disorders: OWAS review. *Ind Health* 2017; 55(4):314-37
- 2.- Zarra T, Lambrianidis T. Musculoskeletal disorders amongst Greek endodontists: a national questionnaire survey. *Int Endod J* 2014;47(8):791-801.
- 3.- Plessas A, Bernardes Delgado M. The role of ergonomic saddle seats and magnification loupes in the prevention of musculoskeletal disorders. A systematic review. *Int J Dent Hyg* 2018;16(4):430-40.
- 4.- Phedy P, Gatam L. Prevalence and Associated Factors of Musculoskeletal Disorders among Young Dentists in Indonesia. *Malays Orthop J* 2016;10(2):1-5.
- 5.- Roll SC, Tung KD, Chang H, Sehremelis TA, Fukumura YE, Randolph S, et al. Prevention and rehabilitation of musculoskeletal disorders in oral health care professionals: A systematic review. *J Am Dent Assoc* 2019;150(6):489-502.
- 6.- Mulimani P, Hoe VC, Hayes MJ, Idiculla JJ, Abas AB, Karanth L. Ergonomic interventions for preventing musculoskeletal disorders in dental care practitioners. *Cochrane Database Syst Rev* 2018;10:Cd011261.
- 7.- Lietz J, Kozak A, Nienhaus A. Prevalence and occupational risk factors of musculoskeletal diseases and pain among dental professionals in Western countries: A systematic literature review and meta-analysis. *PLoS One* 2018;13(12):e0208628.

- 8.- Al-Rawi NH, Khatib HE, Rajoub L, El-Sayed M, Naji R, Youssef R, et al. Work-related Musculoskeletal Pain among Different Dental Specialists in United Arab Emirates. *J Contemp Dent Pract* 2016;17(8):639-44.
- 9.- Kuorinka I, Jonsson B, Kilbom A, Vinterberg H, Biering-Sørensen F, Andersson G, et al. Standardized Nordic questionnaires for the analysis of musculoskeletal symptoms. *Appl Ergon* 1987; 18(3):233-7
- 10.- Gopinadh A , Devi KNN, Chiramana S, Manne P, Sampath A, Babu MS. Ergonomics and musculoskeletal disorder: as an occupational hazard in Dentistry. *J Contemp Dent Pract* 2013; 14(2):299-303.
- 11.- Surve RR, Anjali AK, Pereira T, Shetty S, Gotmare SS, Pereira C. Assessment of ergonomics to study the correlation between physical and psychological factors with prevalence of musculoskeletal disorders in practicing dentists. *J Oral Maxillofac Pathol* 2022; 26:356-6
- 12.- Alqahtani AS, Gufran K, Alasqah M, Alsakr AM, Alqahtani AA, Khan MS, Hamza MOB. Exploring the role of ergonomics in musculoskeletal disorders among dental professionals. *Int J Med Dent* 2021; 25 (4): 561-565
- 13.- Enone LL, Oyapero A, Ijarogbe O, Adeyemi TE, Ojikutu RO. Ergonomic risks and prevalence of musculoskeletal disorders among dental surgeons in Nigeria: A descriptive survey. *J Int Oral Health* 2021; 13:441-8.
- 14.- Barry RM, Spolarich AE, Weber M, Krause D, Woodall WD, Bailey JH. Impact of operator positioning on musculoskeletal disorders and work habits among Mississippi dental hygienists. *J Dental Hyg* 2017; 91(6):6-14
- 15.- Rehman K, Ayaz H, Urooj W, Shah R. Work-related musculoskeletal disorders among dental practitioners in Khyber Pakhtunkhwa. *Pak Oral Dental J* 2013; 33(3): 531- 34

**Autor de correspondencia:**

Héctor Monardes Cortés  
e-mail: Hector.monardes@uss.cl

Los autores declaran no presentar conflicto de interés.

Recibido: 10/11/2023

Aceptado: 2/2/2024

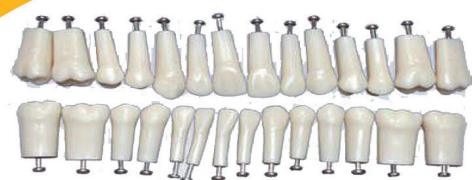
SOMOS LA CASA DEL DIENTE

# TENEMOS TODOS LOS DIENTES

Dientes para endodoncia en mano



LA CASA DEL DIENTE



Transparentes con pulpa



Transparentes Opacos



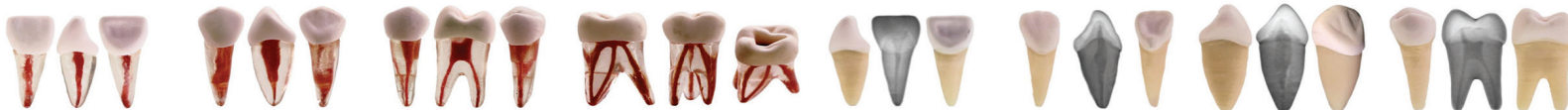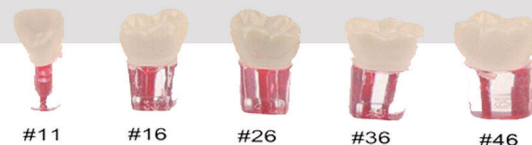Similar a los reales

Tipo nissin



Tipo frasaco

Tipo kavo



Contacto



+569 4431 9131



LACASADELDIENTECHILE



WWW.LACASADELDIENTE.CL



## Guía Endodóntica 3D estática en diente anterior con canal calcificado. Un enfoque conservador en dientes calcificados.

Static Guided 3D Endodontic on anterior tooth with calcified canal. A conservative approach to calcified teeth.

Pedro Alarcón Goldenberg<sup>1</sup>

Ariana Hernández Retamal<sup>2</sup>

<sup>1</sup> Profesor Adjunto Endodoncia, Universidad de Valparaíso

<sup>2</sup> Especialista en Endodoncia, Universidad de Valparaíso

### RESUMEN

El tratamiento endodóntico en canales calcificados implica un desafío para el clínico, ya que aumenta las probabilidades de crear una desviación del trayecto del canal radicular e incluso una perforación. En el presente reporte de caso clínico, se describe un procedimiento mediante el diseño y empleo de una guía endodóntica estática para localizar y permeabilizar un canal calcificado en un diente anterior y sus ventajas para localizar un canal comparado con el procedimiento endodóntico convencional, mediante el match entre una TCHC y una impresión digital, diseñando e imprimiendo una guía estricta que orienta una fresa especialmente diseñada que conduzca a la zona permeable del canal.

La Guía Endodóntica Estática es una herramienta eficaz y precisa, favoreciendo la conservación de la estructura dentaria, evita un desgaste innecesario de dentina pericervical, reduce además el tiempo de tratamiento y el riesgo de perforación del canal radicular y una eventual iatrogenia asociada a la complejidad del caso.

**Palabras Clave:** Endodoncia guiada, guías impresas, calcificación del canal pulpar, dientes calcificados.

### ABSTRACT

Endodontic treatment in calcified canals poses a challenge for the clinician, as it increases the chances of creating a deviation of the root canal path and even a perforation. In this clinical case report, we describe a procedure using the design and use of a static endodontic guide to locate and permeabilize a calcified canal in an anterior tooth and its advantages to locate a calcified canal compared to the conventional endodontic procedure, by matching a TCHC with a digital impression. Designing and printing a strict guide that orients a specially designed cutter leading to the permeable zone of the canal.

The Static Endodontic Guide is an effective and precise tool, favoring the preservation of the dental structure, avoiding unnecessary wear of pericervical dentin, also reducing the treatment time and the risk of perforation of the root canal and an eventual iatrogenesis associated with the complexity of the case.

**Keywords:** Guided endodontics, printed templates, pulp canal calcification, calcific teeth.

## INTRODUCCIÓN

El tratamiento endodóntico en dientes con obliteración del canal pulpar (PCO) es un desafío importante, tanto para dentistas generales como para los especialistas. La búsqueda de un canal radicular calcificado puede llevar mucho tiempo y se asocia con un mayor riesgo de crear una perforación (1). Una alternativa a este procedimiento es realizar un acceso endodóntico bajo microscopía, seguir la dentina terciaria que ha obliterado el canal para mantener la centricidad de éste, hasta alcanzar la zona en que se encuentre permeable, sin embargo, si esta calcificación se extiende hasta el tercio medio del canal radicular, se hace muy difícil este tipo de abordaje aumentando las probabilidades de generar una desviación, o incluso, la perforación lateral del canal (1,2).

En la actualidad, se han incorporado nuevas tecnologías en endodoncia, como es el uso de guías estrictas diseñadas por CAD-CAM, para orientar una fresa especialmente diseñada que conduzca a la zona permeable del canal. Para ello se necesita un scanner inicial, una impresión digitalizada de los dientes y la confección de una guía mediante impresión digital diseñada mediante un software.

La Tomografía Computarizada de Haz Cónico (TCHC) es un examen complementario que permite al clínico planificar la estrategia más propicia para abordar de mejor manera el tratamiento. (2). Finalmente, la guía para la fresa a utilizar en el procedimiento, se diseña mediante un software de diseño asistido por computadora (CAD) y se imprime con una impresora 3D de polímeros de resina mediante estereolitografía (STL) (2).

Las investigaciones sugieren que las guías de acceso impresas en 3D representan un medio eficiente y seguro para abordar escenarios endodónticos desafiantes, permitiendo tanto el desbridamiento químico mecánico, como la conservación de la estructura dental. El tratamiento endodóntico en dientes con obliteración del canal pulpar, malposición o restauración extensa, puede ser más efectivo con guías de acceso específicas diseñadas para la localización del canal (3).

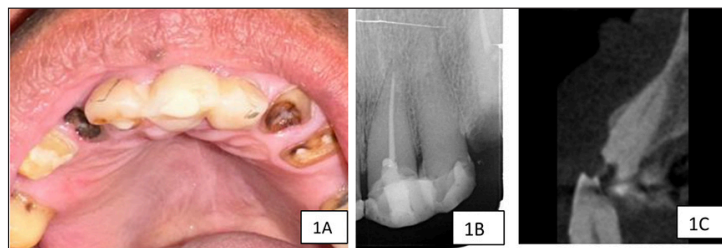
A continuación se presenta un caso clínico abordado mediante esta tecnología ampliamente utilizada en implantología que nos permite aplicarla en endodoncia, para tratar dientes con PCO.

## PRESENTACIÓN DEL CASO CLÍNICO

En el presente reporte de caso clínico, se describe un procedimiento de ubicación y permeabilización de canal calcificado de un diente anterior, mediante una guía endodóntica estática, diseñada a través del match entre el TCHC y la impresión digital de la arcada del paciente.

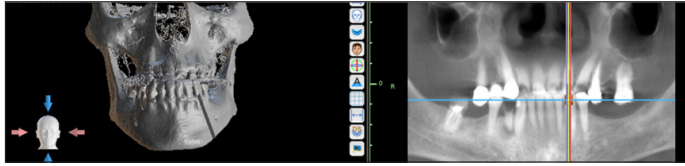
Paciente varón de 65 años, con antecedentes médicos de HTA controlada y cirugía bariátrica previa. Se encuentra en atención odontológica en el postgrado de Rehabilitación Oral de la Universidad de Valparaíso, desde donde es derivado a la especialidad de endodoncia para efectuar múltiples tratamientos en el sector antero superior.

Al examen clínico, el diente 2.2 presenta una restauración de resina compuesta extensa desajustada. Al examen radiográfico, sólo se observa canal a nivel del tercio apical, altamente atrésico con calcificación de la cámara pulpar, tercio cervical y medio (Fig. 1). Se informa al paciente de la necesidad de realizar la exploración radiológica completa del diente que consistió en un scanner de la zona, tomografía computarizada de haz cónico (TCHC) para realizar un correcto diagnóstico y un plan de tratamiento por la complejidad del caso y el riesgo de iatrogenia al intentar localizar el canal radicular. Al examen clínico, no hay respuestas a los test de sensibilidad térmicos; test de percusión negativo; no hay presencia de lesión en tejidos blandos. Se determina el diagnóstico presuntivo de Necrosis Pulpar, confirmado al ejecutar el tratamiento endodóntico y Tejido Apical Normal.

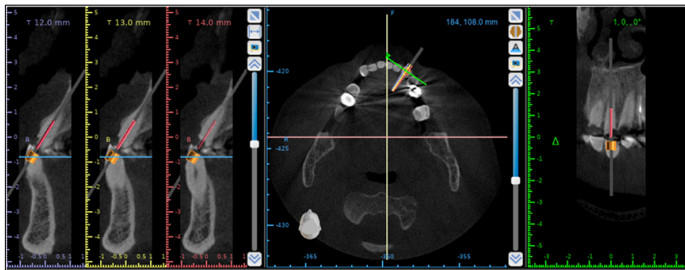


**Figura 1 A):** Fotografía clínica, **B):** radiografía periapical previa y **C):** TCHC previa del diente 2.2. Se observa restauración extensa, calcificación de cámara y canal hasta tercio medio.

Se planifica una terapia de endodoncia guiada digitalmente mediante una guía estática impresa tipo férula 3D, tomada desde los archivos DICOM del scanner (Fig. 2 - 3).



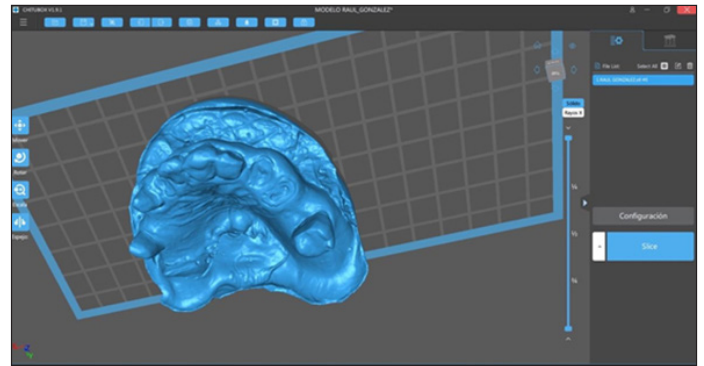
**Figura 2.** Vista ósea y Panorex del TCHC. Estudio y planificación del diseño de la guía 3D endodóntica.



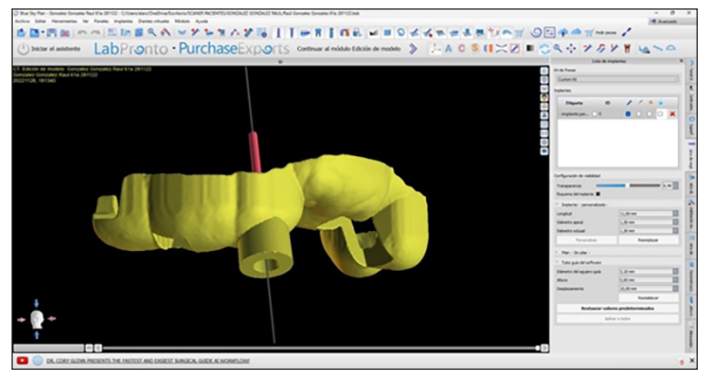
**Figura 3.** Diseño en software Blue Sky Plan en los planos axial, sagital y coronal de la futura guía endodóntica.

Conjuntamente se toma una impresión del maxilar superior para obtener digitalmente el escaneado en formato STL (Fig. 4). Una vez obtenidos ambos archivos, se realiza el match entre ambos, para diseñar y planificar la guía en el programa Blue Sky Plan para su posterior impresión digital (Fig. 5).


Las dimensiones de la guía son diseñadas según el diámetro del anillo metálico para la fresa guía a utilizar (Fresa Endo Guiada, ODOS tipo Steco, Brasil). Se planifica un anillo guía de 5mm de diámetro, dentro del cual irá el anillo metálico de la fresa que guiará la dirección de inserción a la profundidad adecuada hasta llegar al tercio apical donde se localiza el canal. El último paso corresponde a exportar en formato STL a una impresora láser Sonic Mini 8K (Phrozen), para realizar la impresión mediante una resina esterilizable y biocompatible Prizma 3DB (Bioguide).



**Figura 4.** Scanner digital formato STL.



**Figura 5.** Diseño Guía 3D Endodóntica.



**Figura 6.** Guía Endo 3D. **A):** diseño para ser impresa digitalmente. **B):** prueba en boca con anillo metálico.

Una vez obtenida esta guía, se comprueba el asentamiento perfecto en la zona dentaria, para esto, se diseñaron unas ventanas que sirven para corroborar el ajuste (fig 6). A través de la guía, se marca con portaminas el lugar exacto de la entrada para realizar un acceso en esmalte hasta llegar a la dentina, posteriormente se reinstala la guía y se inicia la preparación con la fresa de Endodoncia Guiada 3D mediante avances cortos de 2 mm con movimientos in-out, irrigando con suero fisiológico, hasta lograr la profundidad planificada (fig. 7A). Es conveniente tomar una radiografía periapical en etapa intermedia para verificar la profundidad y dirección del tallado (fig. 7B- 7C).

## DISCUSIÓN

Las calcificaciones del canal radicular son un hallazgo habitual en la práctica clínica odontológica. Se caracterizan por el depósito de dentina terciaria, el cual es específica de acuerdo a la región donde se encuentre y se puede dividir en dentina reactiva y reparadora (4). Con el paso del tiempo, estos depósitos de tejido mineral incontrolados pueden ocasionar la obliteración parcial o completa del espacio pulpar (5).

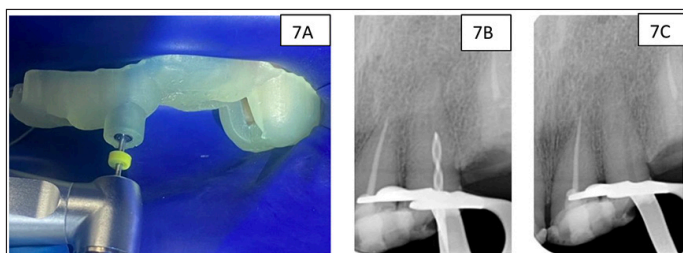
El escenario actual para el manejo de canales obliterados incluye una variedad de instrumentos tales como fresas de tallo largo, debridadores, exploradores pulpaes, puntas ultrasónicas, microscopía, entre otros. Una vez localizado el canal, se debe introducir en él una lima KSS de pequeño calibre (06, 08 o 10) con ayuda del uso de soluciones irrigantes como hipoclorito de sodio y EDTA (4).

La Asociación Americana de Endodoncistas (AAE) en el año 2009 definió la mineralización pulpar (MP) como aquellos cambios degenerativos del tejido pulpar relacionados con calcificación, atrofia o fibrosis del tejido, siendo asociado principalmente a envejecimiento, antecedente de trauma dentoalveolar o injurias de baja intensidad (6). En el año 2020 la AAE actualiza esta definición, catalogándola como una respuesta pulpar ante el trauma, caracterizada por el depósito rápido de tejido duro dentro del espacio del canal radicular; todo el espacio puede aparecer obliterado radiográficamente debido a la deposición extensa, sin embargo, una porción del espacio pulpar se evidencia en cortes histológicos (7).

La endodoncia digital guiada es una herramienta eficaz y precisa que se utiliza para localizar aquellos canales que han sido omitidos, ya sea por la presencia de calcificación o porque al desviarse en el trayecto no ha sido posible retomar la vía anatómica de este. Gracias a la planificación digital, se evita un desgaste innecesario de dentina cervical, reduciendo además el tiempo de tratamiento y el riesgo de perforación del canal radicular (8).

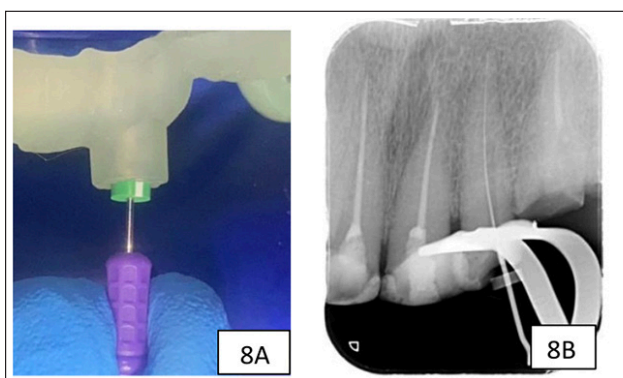
La endodoncia guiada se clasifica en: Endodoncia Guiada Estática (SGE) y Endodoncia Guiada Dinámica (DGE).

La Guía Estática Endodóntica (SGE) se realiza mediante la obtención de una imagen TCHC del diente a tratar y paralelamente se registra la arcada de interés, ya sea utilizando un scanner intraoral o mediante una impresión que posteriormente se puede escanear. Las dos imágenes obtenidas se superponen con la ayuda de un software y se diseña la guía incorporando el diente a tratar y algunos dientes adyacentes para otorgar estabilidad. En esta guía estática, se puede diseñar un orificio de perforación con un diámetro y una angulación específica que permitirá el acceso directo al canal calcificado (9). Estos datos se utilizan para diseñar e imprimir tridimensionalmente (3D)



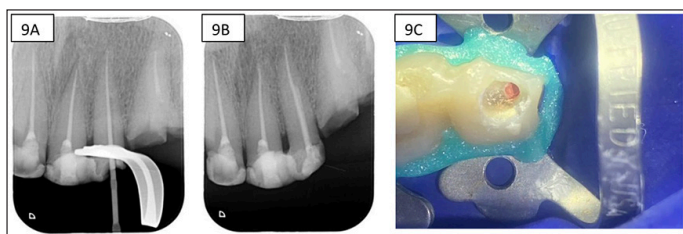
**Figura 7. A):** Acceso radicular con anillo y Fresa de Guía Endodóntica. **B) y C):** Confirmación mediante radiografía periapical.

Una vez alcanzada la longitud planificada, se retira la guía impresa, se localiza el canal y se permeabiliza con lima K SS 08 (Dentsply, Suiza) realizando el glidepath de forma manual para determinar posteriormente la longitud de trabajo mediante el empleo de LAE, Root ZX (Morita, Japón). Luego, se confirma radiográficamente la longitud de trabajo con la lima K SS 010 (Dentsply, Suiza) y se establece la longitud de trabajo final (Fig.8). La preparación biomecánica del canal se realiza con lima recíprocante Excalibur Regular 25/05 (Zarc, España) mediante irrigación con hipoclorito de sodio al 5,25% y activación del irrigante con ultrasonido utilizando una punta E1 Irrisonic (Helse, Brasil).



**Figura 8.** Confirmación de permeabilidad. **Fig A):** Glide Path manual y **Fig. B):** confirmación radiográfica de longitud de trabajo.

Se realiza el protocolo de irrigación final, utilizando Hipoclorito de Sodio al 5,25%, Suero Fisiológico y EDTA al 17% por 1 minuto. Finalmente, se realiza la obturación radicular con cemento BioRoot RCS<sup>®</sup> (Septodont, Francia) y técnica de cono único (Fig. 9). Se citó al paciente a control a los 7 y 15 días, presentándose clínicamente asintomático.



**Figura 9 A):** Radiografía de conometría. **B):** Radiografía control de obturación final; **C):** Fotografía de obturación final.

una guía endodóntica con la finalidad de guiar el acceso y facilitar de esta manera la ubicación del canal real del diente. Esta técnica destaca por la precisión y confiabilidad de los datos digitales y por su potencialidad al usarse clínicamente y obtener resultados predecibles en menor tiempo (10). En relación con lo anterior, y considerando este nuevo enfoque terapéutico, podemos decir que la combinación de las imágenes 3D obtenidas con la tomografía computarizada (TCHC), en conjunto con las imágenes obtenidas del scanner intraoral, permiten realizar una mejor planificación del abordaje. Con estos datos y, con la ayuda de un software, que combina ambas informaciones es que se logra diseñar la guía que permite el acceso al canal calcificado (11). Mediante su uso, las posibilidades de daño iatrogénico a la raíz se reducen, aumentando la probabilidad de localizar el canal radicular, ya que se mejora la preparación de acceso radicular, reduciendo de esta manera, el tiempo de tratamiento (2).

Las ventajas del uso de Guías Endodónticas Estrictas son :

- Conservación de la estructura dental.
- Menor tiempo operatorio.
- Mayor precisión al momento de encontrar los canales radiculares.
- No depende de la experiencia y habilidades del operador.
- Permite realizar una cavidad de acceso más precisa, en línea recta y acorde a la geometría del canal.
- Reduce los errores asociados al procedimiento clínico.

Las desventajas están asociadas a la calidad de imagen del TCHC, a la toma de una impresión digital o escaneado de un modelo. Está indicado realizar esta guía en porciones rectas del canal, dientes preferentemente uniradulares y durante la preparación del acceso ofrece una posibilidad limitada de irrigación de la fresa al interior de la guía (12).

Existen varios obstáculos para el despliegue generalizado de la impresión 3D en endodoncia, incluidos los costos, la disponibilidad diversa de productos con pocos ensayos clínicos y una curva de aprendizaje sustancial asociado a la falta de experiencia en los especialistas (3). Las guías endodónticas son efectivas para la localización de canales obliterados, disminuyendo el desgaste de tejido, preservando así el sustrato dentinario. El uso de guías con anillo metálico no presenta diferencias significativas en el desgaste al ser comparadas con las guías solo de resina (13).

## CONCLUSIONES

La Guía Estática Endodóntica es una herramienta eficaz y precisa que se utiliza para encontrar aquellos canales radiculares que han sido omitidos, ya sea por la calcificación de este o porque al desviarse en el trayecto no ha sido posible localizarlo. Gracias a la planificación digital, se evita un desgaste innecesario de dentina pericervical, reduciendo además, el tiempo de tratamiento y el riesgo de perforación del canal radicular.

## REFERENCIAS BIBLIOGRÁFICAS

- 1.- Connert T., Weiger R., Krastl G. Present status and future directions Guided endodontics. *Int Endod J.* 2022; 55(4):995-1002.
- 2.- Torres A, Shaheen E, Lambrechts P, Politis C, Jacobs R. Microguided Endodontics: a case report of a maxillary lateral incisor with pulp canal obliteration and apical periodontitis. *Int Endod J.* 2019; 52(4):540-9.
- 3.- Anderson J., Wealleans J., Ray J. Endodontic applications of 3D printing. *Int Endod J.* 2018; 51(9):1005-18.
- 4.- Hegde SG, Tawani G, Warhadpande M, Raut A, Dakshindas D, Wankhade S. Guided endodontic therapy: Management of pulp canal obliteration in the maxillary central incisor. *J Conserv Dent.* 2019; 22(6):607-11.
- 5.- Guerrero J. Manejo De Conductos Calcificados. *ReportaEndo.* 2016 DOI: 10.36332/reportaendo.v1i3.22.
- 6.- Marroquín T, García C. Guidelines for clinical diagnosis of pulp and periapical pathologies. Adapted and updated from the "consensus conference recommended diagnostic terminology" published by the American association of endodontists 2009. *Rev Fac Odontol Univ. Antioquia.*
- 7.- Glossary of endodontic terms. American Association of Endodontics. 2020.
- 8.- Gómez G. *Maxilaris* 2023; 285: 59-67.
- 9.- Kulinkovych K, Pecci MP, Castelo P, Pecci MR, Oñate RE. Guided Endodontics: A Literature Review. *Int J Environ Res Public Health.* 2022; 19(21): 13900.
- 10.- Krastl G, Zehnder MS, Connert T, Weiger R, Kühl S. Guided Endodontics: a novel treatment approach for teeth with pulp canal calcification and apical pathology. *Dent. Traumatol.* 2016; 32(3):240-6.
- 11.- Zehnder MS, Connert T, Weiger R, Krastl G, Kühl S. Guided endodontics: accuracy of a novel method for guided access cavity preparation and root canal location. *Int Endod J.* 2016; 49(10):966-72.
- 12.- Geo T., Payal S., Saurabh G. Static vs. dynamic navigation for endodontic microsurgery - A comparative review. *Journal of Oral Biology and Craniofacial Research* 2022 ; 12(4):410-412.
- 13.- Monardes H., Benedicto D., Ramírez J., Steinfort K., Abarca J. Guías quirúrgicas estáticas en endodoncia: uso y efectividad en la localización de canales obliterados, estudio in vitro. *Canal Abierto* 2023; 48:36-41

### Autor de correspondencia:

Pedro Alarcón

e-mail: pedro.alarcon@uv.cl

Los autores declaran no presentar conflicto de interés.

Recibido: 11/01/2024

Aceptado: 11/03/2024

## Retratamiento exitoso de dientes con reabsorción interna o externa asociadas a grandes lesiones periapicales: Reporte de 3 casos.

Successful retreatment of teeth with internal or external resorption associated with large periapical lesions: Report of 3 cases.

Jenny Guerrero Ferreccio<sup>1,3</sup>

Flávio Rodrigues Ferreira Alves<sup>2,3</sup>

<sup>1</sup> Postgrado de Endodoncia, Universidad Católica de Santiago de Guayaquil

<sup>2</sup> Programa de Posgrado, Universidad Grande Rio, Duque de Caxias, Rio de Janeiro, Brasil.

<sup>3</sup> Departamento de Pesquisa Odontológica, Universidad Iguazu, Nova Iguazu, Rio de Janeiro, Brasil

### RESUMEN

La reabsorción radicular consiste en la pérdida de tejido mineralizado (dentina y cemento) de la superficie interna o externa del diente debido a la acción de células clásticas y puede provocar la pérdida de los dientes. A menudo permanece asintomático y es un hallazgo incidental en exámenes radiológicos de dientes tratados endodónticamente. El correcto diagnóstico, la localización, el grado de destrucción tisular y el tipo de tratamiento son obstáculos para la resolución de estas lesiones. Este reporte presenta tres casos de dientes previamente tratados endodónticamente con procesos de reabsorción radicular externa o interna, describe el diagnóstico, procedimientos de tratamiento y resultado, cada uno con largo seguimiento clínico y radiográfico. Los casos evidencian que la implementación de medidas eficaces de desinfección y el uso de materiales estimuladores de la reparación por tejido mineralizado son elementos esenciales para el éxito del retratamiento de casos complejos de reabsorciones radiculares, que tienen el potencial de resolución con el retratamiento ortógrado, como aquí presentado.

**Palabras Claves:** reabsorción externa, reabsorción interna, retratamiento endodóntico, periodontitis apical

### ABSTRACT

Root resorption is the loss of mineralized tissue (dentin and cementum) from the inner or outer surface of the tooth due to the action of clastic cells and can lead to tooth loss. It often remains asymptomatic and is an incidental finding in radiological examinations of endodontically treated teeth. The correct diagnosis, location, degree of tissue destruction and type of treatment are obstacles to the resolution of these lesions. This study presents three cases of previously endodontically treated teeth with external or internal root resorption processes, disclosing the diagnosis, treatment procedures and outcome, each with long clinical and radiographic follow-up. The cases show that the implementation of effective disinfection measures and the use of materials that stimulate mineralized tissue repair are essential elements for the successful retreatment of complex cases of root resorption, which have the potential for resolution with orthograde retreatment, as presented here.

**Keywords:** external resorption, internal resorption, endodontic retreatment, apical periodontitis.

## INTRODUCCIÓN

El retratamiento de canales radiculares es una alternativa terapéutica cuando el tratamiento inicial ha fracasado(1). En muchas ocasiones, estos casos presentan una anatomía alterada o comprometida debido al procedimiento previo. En tales situaciones, la longitud alcanzada puede ser inferior a la ideal dado que las irregularidades anatómicas creadas por el tratamiento anterior, tales como desviación, escalones, perforaciones, presencia de instrumentos fracturados, escalones y reabsorciones, podrían obstaculizar la correcta desinfección del sistema de canales, resultando en un menor índice de reparación(2).

La reabsorción radicular es un proceso destructivo que puede producir daño en la estructura del diente, llegando incluso a la pérdida del elemento. Este proceso puede ser fisiológico o patológico. Una de sus características principales es la pérdida de dentina y cemento, y su clasificación se basa en la ubicación de esta pérdida, denominándose interna, externa o cervical (3,4,5). Entre las posibles causas de este proceso, que involucra una significativa actividad osteoclástica, se encuentran la presencia bacteriana, el trauma dental, las fuerzas ejercidas por tratamientos ortodónticos, la presión generada por dientes retenidos y los procedimientos de blanqueamiento interno(5). La literatura destaca que la prevalencia de reabsorción radicular es mayor en dientes vitales en comparación con los dientes tratados endodónticamente(6).

En casos de dientes tratados endodónticamente que presentan periodontitis periapical, se observa una importante presencia bacteriana. La infección del canal radicular no solo desencadena la destrucción de los tejidos periapicales, sino que también induce la pérdida de la estructura dental mediante el daño a la capa celular protectora superficial externa o interna. Este proceso resulta en una reabsorción radicular inflamatoria que puede afectar cualquier parte de la raíz, llegando a ocurrir en un 61,4% de los casos(7,8). En esto contexto, es fundamental eliminar las bacterias dentro del canal radicular, ya que actúan como inductores de este proceso de reabsorción(7,9).

Este reporte de casos presenta tres desafiantes situaciones de retratamiento, en dientes con procesos de reabsorción interna y/o apical externa desarrollados y grandes lesiones periapicales, que fueron resueltos satisfactoriamente. Los casos presentan largos seguimientos.

### Caso 1 – Reabsorción interna en molar inferior

Mujer de 54 años, sin antecedentes de enfermedades sistémicas, ortodoncia o trauma, fue referida para retratamiento endodóntico en el molar 3.6, que se encontraba asintomático. En la radiografía, se detectaron zonas radiolúcidas en la raíz mesial, indicativas de reabsorción interna en los tercios cervical y medio, así como una zona radiolúcida en la furca y otra circunscrita en el ápice de la raíz mesial

(Fig. 1A). Se solicitada una Tomografía Computarizada de Haz Cónico (TCHC) para complementar diagnóstico y planificar posibilidades de tratamiento.

En siguiente cita, fue observada en la TCHC la presencia de zonas hipodensas compatibles con reabsorciones internas no perforantes, confirmando el diagnóstico inicial (Fig. 1B, 1C). Después de explicar el pronóstico y el plan de tratamiento, se administró anestesia local con Mepivacaína al 2% con vasoconstrictor 1:100.000 (Septocaína 2%, Septodont, Saint- Maur-des-Fosses-Cedex, France), seguido de aislamiento absoluto con dique de goma (Hygenic, Coltene, Whaleden, Malaysia), desinfectado con hipoclorito de sodio (NaOCl) al 5,25% (Clorox, Guayaquil, Ecuador) durante 5 minutos.

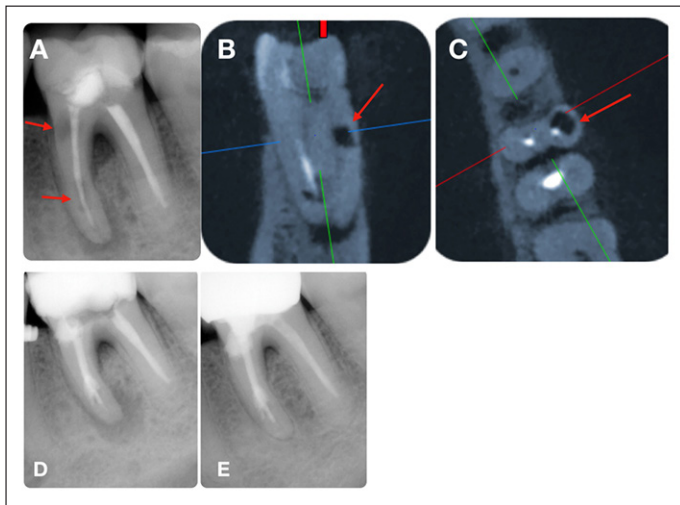
El retratamiento de los canales se llevó a cabo bajo magnificación de 10X en un microscopio óptico (Dental Microscope - 100, Ecleris, Florida, USA). Primero se retiró la restauración desadaptada y se eliminó el proceso carioso para acceder a los canales. Después, se realizó la desobturación con máximo cuidado para evitar la extrusión de NaOCl al 5,25% por cuenta de la posibilidad de comunicación de las lesiones de reabsorción con los tejidos periapicales. La desobturación de los canales se realizó con una lima 25/06 del Sistema Profile (Dentsply Maillefer, Tulsa, OK) en un motor XSmart Plus (Dentsply Maillefer, Ballaigues, Switzerland), en movimiento rotatorio a 1200 rpm(10).

No se observó sangrado que indicara comunicación externa después de la desobturación, confirmando la presencia de reabsorciones internas. La longitud de trabajo se determinó radiográficamente, pero no fue posible avanzar hasta la extensión deseada, mismo después de diferentes tentativas con instrumentos de pequeño diámetro (#0.08, #0.10 y #0.15). La preparación de los canales fue entonces realizada con limas Primary (25/07) y Medium Wave One Gold (35/06) (Dentsply Maillefer) para los canales mesiales y Medium Wave One Gold (35/06) (Dentsply Maillefer) para el canal distal en la máxima extensión apical posible ( $\pm 2$  mm del ápice radicular), utilizando abundante NaOCl 5,25 % para la irrigación en jeringa de 3 ml y aguja Navitp™ 29 gauge/25 mm (Ultradent, Utah, USA). Con la ayuda de un léntulo, fue aplicada una medicación intracanal de hidróxido de calcio químicamente puro (Eufar, Colombia), mezclado con suero fisiológico hasta lograr una mezcla pastosa y homogénea. El acceso fue sellado con óxido de zinc reforzado (IRM, Dentsply Sirona, Ballaigues, Switzerland).

En la segunda cita, bajo aislamiento absoluto, se retiró el material temporal y se irrigó nuevamente los canales de forma copiosa con NaOCl al 5,25%, seguido de activación ultrasónica del mismo, 3 ciclos de 20 segundos por canal, con punta Irrisonic (Helse Ultrasonic, Santa Rosa de Viterbo, Brasil). Para la eliminación del barrillo dentinario se usó EDTA al 17% (Eufar, Bogotá, Colombia). Pasado este tiempo, se irrigó nuevamente con NaCl y se secaron los canales con puntas de papel estériles.

La obturación radicular de la raíz mesial se realizó de la siguiente forma: canal vestibulo mesial porción apical, obturado con un cono de gutapercha Conform Fit Primary (Dentsply Sirona) y cemento AHPlus (Dentsply) hasta el inicio de la reabsorción, la cual se obturó utilizando ProRoot MTA blanco (Dentsply Maillefer), preparado de acuerdo con las indicaciones del fabricante para sellar las reabsorciones. La aplicación fue realizada con una porta MTA  $\varnothing 1,2$  mm (Angelus, Londrina, Brasil) y compactado, haciendo una combinación de condensadores manuales Machtou (Dentsply Sirona) y puntas de papel. Canal linguo mesial que presentaba la reabsorción en apical se obturo primero con el ProRoot MTA blanco (Dentsply) y se procedió a compactarlo de la misma manera que en el canal vestibulo mesial, para porción restante del canal se rellenó usando gutapercha termoplastificada con el Sistema de obturación Calamus Dual (Dentsply Sirona) y cemento AHPlus, mezclado de acuerdo a las indicaciones del fabricante.

Para la obturación del canal distal se utilizó técnica termoplástica de onda continua con conos Conform Fit Gutta-Percha y cemento AH Plus en el 1/3 apical y se continuó con el relleno con la gutapercha termoplastificada del cartucho calibre 23 del sistema Calamus Dual, con incrementos de 4 mm. Una vez concluida la obturación radicular, se limpió la cámara con una torunda de algodón con alcohol para eliminar el exceso de sellador (Fig. 1D). Se indicó a la paciente la necesidad de realizar restauración definitiva de inmediato y se programaron controles a los 6 meses y al año. El seguimiento a los 2 años mostró ausencia de síntomas durante estos periodos y se observó la completa reparación de las lesiones apicales y una disminución significativa de la lesión en la furca (Fig. 1E).



**Figura 1. A):** radiografía inicial en la que se observa zonas radiolúcidas a nivel de tercio medio y cervical de la raíz mesial (flechas rojas), compatibles con reabsorción interna, radiolucidez circunscrita en apical de la raíz mesial, y pérdida ósea a nivel de furca; **B) y C):** cortes sagital y coronal de TCHC de la raíz mesial en el que se observa reabsorción interna (flechas rojas) y pérdida ósea a nivel de furca (flechas azules); **D):** radiografía final del tratamiento; **E):** radiografía control de 2 años en la que se observa curación apical y disminución significativa de la pérdida ósea a nivel de furca en comparación a la radiografía inicial.

## Caso 2 — Reabsorción apical externa inflamatoria en molar inferior

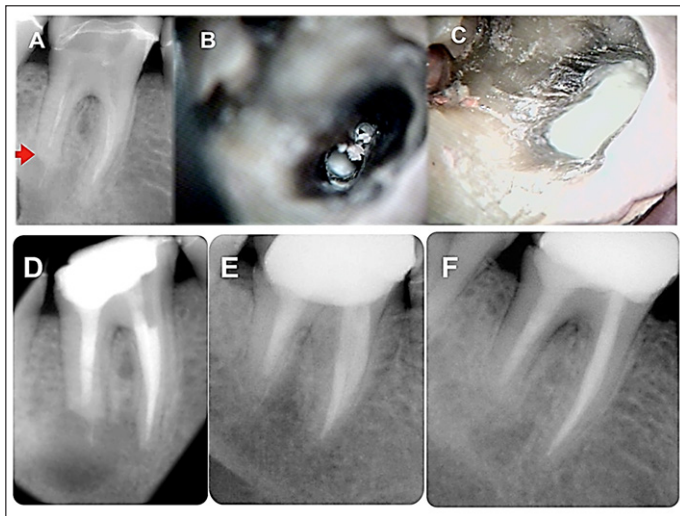
Paciente masculino de 48 años, sin antecedentes de enfermedades sistémicas, trauma o tratamiento ortodóntico previo, fue remitido para realizar retratamiento en el molar 4.6, que clínicamente se encontraba asintomático. En la radiografía periapical, se observó un tratamiento de canales deficientes con presencia de reabsorción radicular apical externa en la raíz distal y evidencia de material obturador en los tejidos perirradiculares. El diagnóstico establecido fue Diente Previa Tratado y Peridontitis Apical Asintomática con presencia de reabsorción apical externa inflamatoria de la raíz distal (Fig. 2A). Después de aclarado al paciente las opciones de tratamiento y pronóstico del caso, se procedió a la aplicación de anestesia local usando Mepivacaína al 2% con vasoconstrictor 1:100.000 (Septocaína 2%, Septodont) y aislamiento absoluto con dique de goma (Hygenic), el cual se lo desinfectó con NaOCl al 5,25 % (Clorox, Ecuador) durante 5 minutos.

La restauración y caries fueron eliminadas y se retiraron los remanentes de gutapercha en todos los canales con una punta de ultrasonido ET18D (ActeonR) y limas Hedstrom (Dentsply Maillefer), para lo cual se utilizó abundante irrigación de NaOCl al 5,25 % (Clorox), con una jeringa de 3 ml y aguja endodóntica Navit 30 g de 21 mm, realizando recambios constantes debido a la pigmentación intensa de la cámara y los canales. Todos los procedimientos fueron realizados bajo magnificación de 20x (Microscopio operativo, DF Vasconcellos, Valença, Brasil). Se aplicó medicación intracanal de hidróxido de calcio químicamente puro (Eufar, Bogotá, Colombia) mezclado con suero fisiológico que fue llevado al canal distal, debido a su diámetro, con una porta MTA de diámetro  $\varnothing 1,2$  mm, luego fue empacado con una punta de papel diámetro 80 (Dentsply Maillefer, Ballaigues, Switzerland). Los canales mesiales fueron preparados usando limas Protaper Universal (Dentsply Maillefer, Ballaigues, Switzerland) hasta una F2 e irrigación NaOCl al 5,25%. Al igual que el canal distal, también se colocó hidróxido de calcio, insertado con un léntulo (Fig. 2B). La cavidad de acceso fue sellada con óxido de zinc reforzado (IRM, Dentsply Maillefer, Ballaigues, Switzerland).

En la segunda cita, paciente asintomática, se retiró la medicación intracanal con abundante irrigación de NaOCl al 5,25% y se procedió a la obturación de los canales mesiales con conos de gutapercha y cemento resinoso AH Plus (Dentsply DeTrey, Germany). En el canal distal, debido a la presencia de la reabsorción, se utilizó MTA ProRoot (Dentsply) como material obturador en toda la longitud del canal (Fig. 2C) y se selló con resina fluida FiltekTM Supreme (3M, USA) (Fig. 2D). Se instruyó al paciente para que acudiera a su odontólogo para realizar la restauración definitiva de inmediato y se programaron controles a los 3, 6 meses y 1 año. El paciente regresó solamente después de 1 año, donde se evidenciaban cambios radiográficos indicativos de reparación apical en ambas raíces y clínicamente asin-



tomático con restauración definitiva (Fig. 2E). Un segundo control clínico y radiográfico fue realizado a los 4 años, donde se observó reparación total de la lesión periapical, con un aspecto normal del ápice de la raíz distal (Fig. 2F). Clínicamente continuaba asintomático y sin signos clínicos de patología.



**Figura 2. A):** radiografía inicial en la que se observa molar inferior con tratamiento de conducto deficiente, presencia de reabsorción apical externa en la raíz distal (flecha roja), lesión apical de gran tamaño y material de obturación compatible con gutapercha en los tejidos periapicales; **B):** imagen clínica con magnificación de 10X de conducto distal con hidróxido de calcio; **C):** imagen clínica con magnificación 10X del conducto distal con obturación de MTA; **D):** radiografía final en la que se observa un preparo más amplio y mejor calidad de la obturación de los conductos; **E):** radiografía control de 1 año en la que se observa el molar restaurado con una corona metal porcelana, aunque por distal de la corona se aprecia un desajuste de esta y se evidencia en la raíz distal curación de la patología periapical; **F):** radiografía control de 5 años en la que se observa características radiográficas de normalidad y curación total a nivel apical de las raíces distal y mesial.

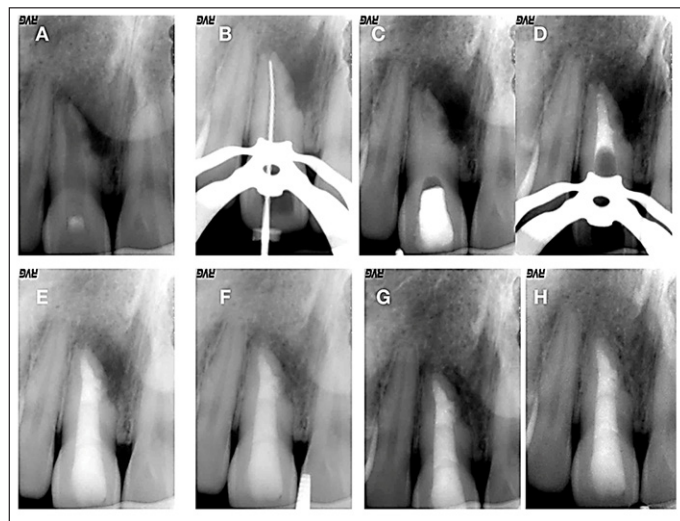### Caso 3 — Reabsorción apical externa inflamatoria en incisivo central superior

Paciente masculino de 35 años con antecedente de trauma dental en el diente 1.1, tratado de urgencia por dolor agudo y dejado abierto durante un año. Acude a la consulta por presentar tracto sinuoso por vestibular en zona apical. Radiográficamente se observa extensa sombra radiolúcida compatible con periodontitis apical y áreas de reabsorción inflamatoria externa no comunicantes al canal. El diagnóstico fue Diente Previamente Iniciado y Absceso apical Crónico. (Fig. 3A).

Se procedió a anestesiar de forma infiltrativa usando Mepivacaína al 2% con vaso constrictor 1:100.000 (Septocaína 2%, Septodont) y aislamiento absoluto con dique de goma (Hygenic). Se redefinió la apertura, se determinó longitud de trabajo (Fig. 3B) y se procedió a la conformación del canal con limas Protaper Universal F2, F3, F4 y

F5 (Dentsply Maillefer) e irrigación abundante con NaOCl al 2,5%. Durante la conformación del canal, no fue observado sangrado o síntomas que pudiesen indicar alguna comunicación de las lesiones de reabsorción con el canal, lo que fue corroborado por la observación con el microscopio operatorio (DF Vasconcellos). Después de la conformación se aplicó hidróxido de calcio químicamente puro mezclado con suero fisiológico como medicación intracanal, colocado hasta la longitud de trabajo con la ayuda de un léntulo (Fig. 3C). En la segunda cita, se verificó que el canal no presentara exudados y fue realizada la obturación apical con un tapón de ProRoot MTA (Dentsply) (Fig. 3D). Este se dejó durante 24 horas para completar el fraguado, utilizando una torunda de algodón humedecida con agua estéril, y se colocó un material temporal para sellar la cavidad de acceso. Después de 24 horas, se realizó la obturación con gutapercha termoplastificada inyectada (System B Cordless Obturation, Kerr-Endo, California, USA), a lo largo del canal restante (Fig. 3E), y se indicó al paciente que regresara para controles a los 3, 6 meses y 1 año.

El paciente regresó solamente un año después; en la radiografía se observó una disminución substancial de la periodontitis apical y la aparente reparación de las lesiones de reabsorción (Fig. 3F). Se realizaron controles anuales, donde fue verificado la ausencia de síntomas (Fig. 3G, control de 2 años). En el último control, 7 años después de desde la primera cita, se evidencia curación de la periodontitis apical y el control de las lesiones de reabsorción, que no aumentaron de tamaño (Fig. 3H).



**Figura 3. A):** radiografía inicial en la que se observa patología periapical y reabsorción externa muy evidente en mesial de un incisivo superior el cual fue dejado abierto; **B):** radiografía de conductometría; **C):** radiografía en la que se observa radiopacidad del hidróxido de calcio; **D):** radiografía en la que se observa el relleno con MTA; **E):** radiografía final de la obturación del conducto; **F):** radiografía control 1 año; **G):** radiografía control 2 años; **H):** radiografía control 7 años.

## DISCUSIÓN

La periodontitis apical postratamiento tiene como causa una infección persistente o secundaria, requiriendo una reintervención intracanal quirúrgica para el control o la eliminación de la infección. Desafortunadamente, estos casos pueden estar asociados a otras condiciones patológicas que perjudican el éxito del retratamiento, como, por ejemplo, las reabsorciones radiculares inflamatorias, sean internas o externas. Las reabsorciones son caracterizadas por una activación osteoclástica significativa, ocasionando la pérdida de la estructura dentaria (11-14).

Por otro lado, la reabsorción inflamatoria externa radicular afecta la estructura circundante al periápice del diente, su cemento radicular y dentina(12), siendo su principal causa etiológica la presencia de la pulpa dental necrótica e infectada. Las bacterias presentes en el sistema de canales radiculares generan una inflamación crónica en los tejidos perirradiculares, desencadenando la liberación de mediadores químicos como interleuquinas, prostaglandinas y factor de necrosis tumoral. Estos mediadores pueden estimular o activar las células clásticas, promoviendo así la resorción ósea y dental apical. No obstante, la persistencia de la resorción está vinculada a la presencia de un estímulo de mantenimiento, que se manifiesta en una lesión perirradicular crónica. La sobreinstrumentación del canal radicular durante el tratamiento endodóntico puede provocar una reabsorción inflamatoria externa, sea apical o lateral. Además, la reabsorción suele ser irregular y puede ser más pronunciada en un lado de la raíz, como en el caso 3. Desde el punto de vista clínico, la reabsorción apical es generalmente asintomática, como se observó en los casos presentados. En el caso 2, la disminución de la raíz afectada fue significativa, requiriendo mucha atención del clínico con respecto al mantenimiento de la longitud de trabajo y a la prevención de extrusión de irrigantes y medicación intracanal.

La reabsorción interna de tipo inflamatoria se presenta por cambios en la pulpa en un estado inflamatorio crónico que contiene células gigantes en un tejido granulomatoso, produciendo reabsorción a partir de la pared del canal. En el caso de un diente previamente tratado, al no estar la pulpa, el proceso de curación podría ser mucho más factible con una terapéutica dirigida a este tipo de problema que responde favorablemente a la eliminación de la causa, es decir bajar la carga bacteriana, así como también sumándole el uso de materiales para estimular la formación de tejido duro en las superficies radiculares. Aunque la mayoría de las lesiones de reabsorción interna se presentan de forma simétrica sobre la raíz, la ubicación en el caso presentado(1) fue bastante excéntrica, pero sin comunicación al ligamento periodontal, característica descrita en estudios previos (16,17).

En todos los casos presentados, se utilizó materiales inductores a la reparación por tejido mineralizado, como el hidróxido de calcio y MTA, no solo para controlar la reabsorción debido a su elevado pH, sino también como material de relleno y refuerzo de la estructura radicular. Sus indicaciones en casos de reabsorción encuentran fuerte soporte en la literatura(12,14). Se ha surgido que este material es bioactivo, capaz de ser usado en aplicaciones extensas del espacio del canal radicular debido a sus propiedades fisicoquímicas superiores, además de ser radiopaco, estable dimensionalmente y estéril; como lo mencionan en un reporte de caso en el que se describe una reabsorción inflamatoria externa extensa en un diente anterior que recibió un retratamiento endodóntico no quirúrgico controlado a 18 meses(21). Otros reportes mencionan el uso del MTA en dientes con reabsorción apical inflamatoria externa, cuyo resultado también fue favorable después de la limpieza del canal radicular (19,22).

Un punto fundamental para el éxito en todos los casos presentados fue la aplicación de medidas antibacterianas de conocida efectividad, como son el uso de NaOCl e hidróxido de calcio. Estudios han demostrado que procedimientos eficaces de desinfección conducen a un pronóstico favorable de la condición de reabsorciones radiculares inflamatorias, ya que la causa está relacionada a una infección por microorganismos dentro de los canales radiculares, aunque no están del todo claro los mecanismos de este proceso de reparación (18,19).

Hallazgos histológicos demuestran que el tejido mineralizado de la raíz es reemplazado por cemento y no por dentina, el cual se forma por la aposición de fibras de cemento acelular extrínsecas y celular intrínsecas, interacción célula-matriz o la presencia de sustancias o factores que se producen durante el desarrollo embrionario, cuando el problema es relacionado a contaminación bacteriana, logrando que se pueda llegar a restaurar casi en su estructura normal una vez concluida la terapia de desinfección del conducto radicular de forma no quirúrgica (19).

## CONCLUSIÓN

En conclusión, este reporte de 3 casos de dientes previamente tratados que presentaban reabsorción interna o externa inflamatoria y lesión periapical evidencia que estos casos tienen potencial de resolución con una terapéutica conservadora como el retratamiento no quirúrgico. La implementación de medidas eficaces de desinfección y el uso de materiales estimuladores de reparación con tejido mineralizado son elementos esenciales para el éxito del retratamiento asociado a reabsorciones radiculares. Por fin, es crucial mantener una observación continua y controles regulares en los casos que presenten esta complejidad.

## REFERENCIAS BIBLIOGRÁFICAS

- 1.- Friedman S, Stabholz A. Endodontic Retreatment Case Selection and Technique. Part 1: Criteria for Case Selection. *J Endod*, 1986;12(1): 28-33.
- 2.- Gorni FG, Gagliani MM. The outcome of endodontic retreatment: a 2-yr follow-up. *J Endod*. 2004;30(1):1-4
- 3.- Dao V, Mallya SM, Markovic D, Tetradis S, Chugal N. Prevalence and Characteristics of Root Resorption Identified in Cone-Beam Computed Tomography Scans. *J Endod*. 2023;49(2):144-54.
- 4.- Fuss Z, Tsesis I, Lin S. Root resorption – diagnosis, classification and treatment choices based on stimulation factors. *Dent Traumatol*. 2003;19(4):175-82.
- 5.- Abbott PV, Lin S. Tooth resorption—Part 2: A clinical classification *Dent Traumatol*. 2022;38(4):267-85.
- 6.- Tronstad L. Root resorption - etiology, terminology and clinical manifestations. *Dent Traumatol*. 1988;4(6):241-52.
- 7.- Meire M, De Moor R. Mineral Trioxide Aggregate Repair of a Perforating Internal Resorption in a Mandibular Molar. *J Endod*. 2008;34(2):220-3.
- 8.- Delzangles B. Apical periodontitis and resorption of the root canal wall. *Dent Traumatol*. 1988;4(6):273-7.
- 9.- Estrela C, Guedes OA, Rabelo LEG, Decurcio DA, Alencar AHG, Estrela CRA, et al. Detection of Apical Inflammatory Root Resorption Associated with Periapical Lesion Using Different Methods. *Braz Dent J*. 2014;25(5):404-8.
- 10.- Vier FV, Figueiredo JAP. Prevalence of different periapical lesions associated with human teeth and their correlation with the presence and extension of apical external root resorption. *Int Endod J*. 2002;35(8):710-9.
- 11.- Bramante CM, Betti LV. Efficacy of Quantec rotary instruments for gutta-percha removal. *Int Endod J*. 2000;33(5):463-7
- 12.- Heithersay GS. Management of tooth resorption. *Aust Dent J*. 2007;52(1 Suppl):S105-21
- 13.- Dao V, Mallya SM, Markovic D, Tetradis S, Chugal N. Reprint of: Prevalence and Characteristics of Root Resorption Identified in Cone-Beam Computed Tomography Scans. *J Endod*. 2023;49(6):692-702.
- 14.- Patel S, Ricucci D, Durak C, Tay F. Internal Root Resorption: A Review. *J Endod*.;36(7):1107-21.
- 15.- Koh ET, Torabinejad M, Pitt-Ford TR, Brady K, McDonald F. Mineral trioxide aggregate stimulates a biological response in human osteoblasts. *J Biomed Mater Res* 1997;5:432-439.
- 16.- Meire M, De Moor R. Mineral Trioxide Aggregate Repair of a Perforating Internal Resorption in a Mandibular Molar. *Journal of Endodontics*. febrero de 2008;34(2):220-3.
- 17.- Gulabivala K, Searson LJ. Clinical diagnosis of internal resorption: an exception to the rule. *Int Endod J* 1995;28:255– 60.
- 18.- Friedland B, Faiella R, Bianchi J. Use of Rotational Tomography for Assessing Internal Resorption. *J Endod*. 2001;27(12):797-9.
- 19.- Siqueira JF Jr, Rôças IN, Lopes HP. Patterns of microbial colonization in primary root canal infections. *Oral Surg Oral Med Oral Pathol Oral Radiol Endod*. 2002;93(2):174-8.
- 20.- Ricucci D, Siqueira JF Jr. Biofilms and apical periodontitis: study of prevalence and association with clinical and histopathologic findings. *J Endod* 2010;36:1277–88.
- 21.- Abbott PV. Prevention and management of external inflammatory resorption following trauma to teeth. *Aust Dent J*. 2016 Mar;61 Suppl 1:82-94.
- 22.- Utneja S, Garg G, Arora S, Talwar S. Nonsurgical Endodontic Retreatment of Advanced Inflammatory External Root Resorption Using Mineral Trioxide Aggregate Obturation. *Case Reports in Dentistry*. 2012;2012:1-5.

### Autor de correspondencia:

Jenny Guerrero Ferreccio  
e-mail: endofile@hotmail.com

Los autores declaran no presentar conflicto de interés.

Recibido: 27/01/2024

Aceptado: 01/03/2024

## Tratamiento endodóntico no quirúrgico de un segundo molar superior con morfología inusual: reporte de caso.

Endodontic treatment no-surgical of a maxillary molar with unusual morphology: case report.

Rosmery Munguía<sup>1</sup>

André Zevallos Q<sup>2</sup>

<sup>1</sup> Residente de la especialidad de endodoncia. Universidad Peruana de Ciencias Aplicadas. Lima, Perú.

<sup>2</sup> Docente de la especialidad de endodoncia. Universidad Peruana de Ciencias Aplicadas. Lima, Perú

### RESUMEN

El tratamiento de endodoncia requiere un cuidadoso conocimiento de la morfología de la raíz y del canal radicular. La presencia de dos raíces palatinas en un segundo molar superior es inusual. Es necesario conocer acerca de esta variación anatómica y utilizar los exámenes auxiliares, como la radiografía y tomografía computacional de haz cónico para planificar el abordaje del caso, además contar con equipos, como el microscopio e instrumental necesario, nos va a permitir un tratamiento endodóntico exitoso. Presentamos un reporte de un segundo molar superior derecho con dos raíces palatinas.

**Palabras clave:** tratamiento endodóntico, segundo molar superior, morfología del canal radicular, dos raíces palatinas.

### ABSTRACT

The endodontic treatment requires a careful knowledge about the root canal morphology. The presence of two palatal roots in a second upper molar is unusual, is necessary to know this anatomical variations. The auxiliary exam such as digital radiography and cone beam computed tomography to plan the approach the case, in addition have equipment such as the microscope and necessary instruments will allow us a successful endodontic treatment. We present a report of an upper right second molar with two palatal roots.

**Keywords:** Endodontic treatment, maxillary second molar, root canal morphology, two palatal roots

## INTRODUCCIÓN

El tratamiento de canal tiene como objetivo la limpieza y conformación del sistema de canales radiculares, el conocimiento del sistema de canales y sus variaciones más frecuentes permitirán realizar tratamientos exitosos, la posibilidad de fracaso puede deberse a canales no tratados. (1,2) El tratamiento de endodoncia requiere un cuidadoso conocimiento de la morfología de la raíz y del canal radicular. (3). El sistema de canales radiculares sigue siendo estudiado debido a la gran variación anatómica que se pueda encontrar; los canales varían ampliamente en términos de morfología y anatomía, convirtiéndose en un desafío para el diagnóstico y tratamiento (1). Se ha investigado la morfología de los molares superiores, debido a que tiene la mayor tasa de fracaso en la práctica clínica (3,4). Las variaciones anatómicas se pueden encontrar en cualquier diente y el segundo molar superior no es la excepción(1). Se debe tener conocimiento acerca de las variaciones en la morfología del canal radicular para incrementar la habilidad para encontrarlos (5).

El examen radiográfico representa una parte esencial en la práctica endodóntica actual, desde el diagnóstico y la planificación del tratamiento hasta controles postoperatorios y evaluación de los resultados del tratamiento. La radiografía digital es la primera opción que nos ayuda en el diagnóstico; es una imagen bidimensional del diente que vamos a tratar(6).

Actualmente la tomografía computarizada de haz cónico muestra la reconstrucción tridimensional, proporcionando una mayor calidad de imagen para una mejor visualización de la anatomía del canal radicular (morfología de los canales, canales laterales, canales accesorios) en comparación con la radiografía(7). Los cortes tomográficos seriados que se obtienen permiten reproducir el diámetro del canal en cada tercio, también permiten ver los cambios que sufre el canal a lo largo de toda su longitud, pasando de formas más circulares a más acintadas, según la posición del corte(6,8).

Las limitaciones de los instrumentos y la alta variación del sistema de canales radiculares de un segundo molar superior son las principales razones de las dificultades en el tratamiento endodóntico (9), generalmente presenta tres raíces y la raíz mesiovestibular siempre ha sido un desafío (10), una configuración de tres raíces con tres o cuatro canales radiculares (uno o dos canales radiculares en una raíz mesiovestibular, un canal radicular en una raíz distovestibular y un canal radicular en una raíz palatina) (1,11), la prevalencia de un segundo canal mesiovestibular varía hasta en 83,4% (12), la fusión de raíces ocurre con mayor frecuencia en el segundo molar que en un primer molar superior (2,12).

Existe una rara variante del molar maxilar con 2 raíces palatinas con una incidencia de menos del 2%. (13), raíces en forma de C y fusión de 2 o más raíces (12). En pacientes con ascendencia china la presencia de cuatro raíces se presenta de forma más frecuente (2).

El siguiente caso, presentamos un segundo molar superior con 4 raíces; la presencia de dos raíces palatinas se ha descrito en pocos casos, pero la anatomía con sus grados de curvatura moderada y severo complica el manejo del caso.

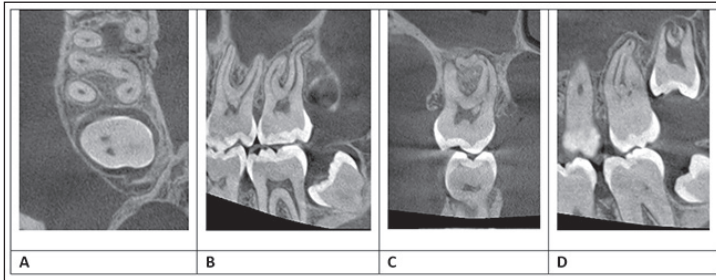
## REPORTE DE CASO

Paciente de sexo masculino ASA 1, con 19 años, acude al Centro Universitario de Salud de la Universidad Peruana de Ciencias Aplicadas, ingresa al Servicio de Endodoncia refiriendo haber presentado dolor intenso hace cinco días y que acudió a un centro privado, donde le indicaron tomar analgésicos y antibióticos. Historial médico no contribuyente. Al examen clínico se observa sellante filtrado en oclusal en el diente 1.7, a la prueba de sensibilidad pulpar no responde al frío, dolor moderado a la percusión horizontal y vertical. Al examen radiográfico no se observa con claridad los canales radiculares (Figura 1), hay una superposición de las raíces, lo cual hacen que no sea exacta la evaluación de la anatomía de los canales radiculares, por ello se decide tomar una tomografía computacional de haz cónico de campo reducido para endodoncia(Planmeca Promax 3D Max, Planmeca OY, Helsingfors, Finland) (74kv, 10mA (5x5x5)), en éste podemos apreciar la anatomía compleja del diente 1.7.

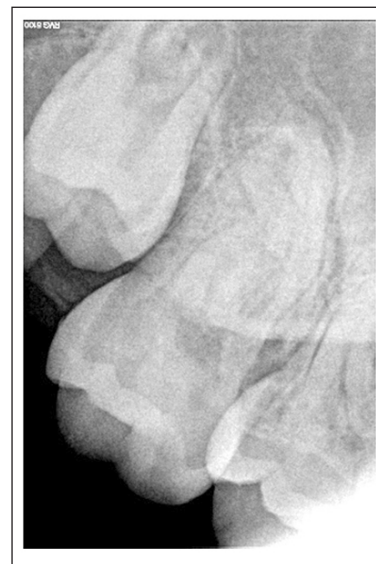

Figura 1. Radiografía inicial diente 1.7

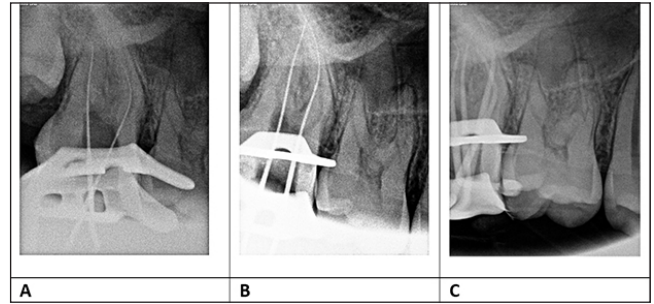
En las imágenes tomográficas se observa la presencia de cuatro raíces: dos raíces palatinas, curvaturas severas en canal mesiopalatino y canal distovestibular, curvatura moderada en canal mesiovestibular y canal distopalatino, también se observa imagen radiolúcida en la raíz palatina y raíz distovestibular compatible con lesión osteolítica periapical. (Figura 2)



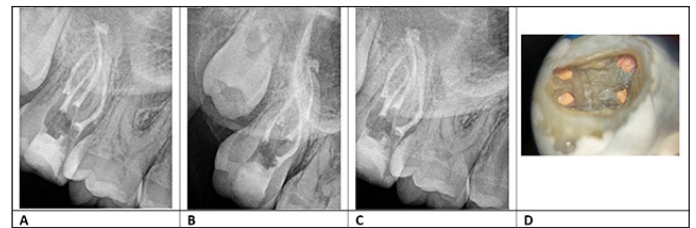**Figura 2.** Tomografía de campo reducido diente 1.7  
**A):** Vista axial tercio apical: presencia de 4 canales radiculares  
**B):** vista sagital canal mesio y distovestibular  
**C):** vista coronal canal distopalatino  
**D):** vista sagital canal mesiopalatino

El diagnóstico endodóntico que se planteó fue necrosis pulpar y periodontitis apical asintomática. El tratamiento endodóntico indicado fue terapia de canales no vital diente 1.7.

Se colocó anestesia local, lidocaína con epinefrina 2% (1:100 000) (Lignospan® standard, Septodont, Lima, Perú) con aguja N°30 (Nipro 30GX21mm). Se realizó el acceso cameral bajo aislamiento absoluto y magnificación 16X con microscopio (Global Surgical Corporation, St, Louis, MO) se logró visualizar la entrada de los cuatro canales, se realizó desgaste compensatorio con inserto E3D (Eighteeth, Changzhou Sifary Medical Technology Co., Ltd, Changzhou City, China) y preflaring con orifice opener (Hyflex EDM® (Coltene-Whaledent). El glidepath se realizó con limas manuales N°6,8,10 (Dentsply-Maillefer, Ballaiguess, Switzerland), irrigación constante con hipoclorito de sodio 2.5% y aguja Navitip® (Ultradent), la preparación de los canales se realizó con el Sistema SlimShaper® (Zarc4endo, Gijón- España) (ZS1, ZS2, ZS3) a 500RPM y 3Ncm, se selló la cavidad de forma temporal con ionómero (Vitremmer, 3M ESPE, St. Paul, MN). Se obturó en la tercera cita, se anestesió y aisló, se realizó la conometría y el protocolo final de irrigación: tres ciclos de irrigación con hipoclorito de sodio al 2.5%, 1 ciclo con EDTA17% e irrigación final con solución salina helada. Cada ciclo fue activado con ultra X® (Eighteeth, Changzhou Sifary Medical Technology Co., Ltd, Changzhou City, China), se secó con conos de papel estériles y se obturó con técnica de cono único y sellador biocerámico NeoSEALER® Flo (Avalon Biomed, Houston, TX, USA), la cavidad de acceso se restauró con ionómero (Vitrebond®, 3M ESPE, St. Paul, MN) y se derivó al área de rehabilitación oral para la reconstrucción post endodoncia. (Figura 3 y 4)



**Figura 3.** Radiografías del tratamiento endodóntico diente 1.7  
**A):** conductometría de canales vestibulares  
**B):** conductometría de canales palatinos  
**C):** conometría de los 4 canales



**Figura 4.** Radiografías de obturación diente 1.7  
**A):** radiografía ortoradial  
**B):** radiografía mesializadas  
**C):** radiografía distalizada  
**D):** fotografía de 4 canales obturados

## DISCUSIÓN

En este reporte de caso, el conocimiento de las variaciones de la morfología del canal radicular nos permitió realizar el tratamiento, la radiografía puede ayudarnos en el diagnóstico, sin embargo la distorsión y la superposición no permiten visualizar de manera nítida, en estos casos la tomografía es un gran aliado para el diagnóstico y el manejo de las anatomías complejas (14).

Los canales radiculares que no se ubican y los no tratados conducen inevitablemente al fracaso del tratamiento (3,8). Es por ello, que el uso de exámenes complementarios sirve de ayuda diagnóstica, durante y después del tratamiento. Además de ello, contar con los equipos e instrumental adecuado nos permitirá un mejor manejo de la complejidad del caso (15).

Según la posición de la Asociación Americana de Endodoncistas (AAE) de 2012 sobre el uso de microscopios y otras técnicas de magnificación, refieren que los microscopios dentales juegan un papel importante en la localización de canales no encontrados (4). Baratto et al en su reporte menciona la importancia de usar magnificación y el uso de tomografía como un buen método para la identificación inicial de la morfología interna de los molares. El equipamiento e instrumental adecuado son necesarios para la resolución del caso (16).

El sistema de canales radiculares de los molares superiores es complejo, en la clínica comúnmente podemos encontrar 1 sola raíz o también raíces fusionadas (17). Christie et al. propusieron una clasificación del primer molar superior con dos raíces palatinas basada en la divergencia y nivel de fusión de las raíces. La apariencia clínica se diferencia en tres tipos. Tipo I: dos raíces palatinas son muy divergentes y a menudo son largas y tortuosas. Las raíces bucales son menos divergentes y con forma de "cuerno de vaca". Tipo II: las cuatro raíces separadas están posicionadas en paralelo; las raíces son cortas y tienen ápices romos. Tipo III: las raíces mesiovestibulares, mesiopalatinas y distopalatinas están encerradas juntas, mientras que las raíces distovestibulares están separadas y puede divergir distovestibular (12). Baratto Filho et al. añadió un Tipo IV a la clasificación de Christie: la segunda raíz palatina se fusiona con la raíz mesiovestibular en los dos tercios coronales (16). Wei presentó varios reportes de caso de segundos molares superiores, encontrando variedad anatómica, sobre todo en el número de raíces, dos raíces palatinas, un mesiopalatino y distopalatino, cada raíz con un canal, esto es similar con lo encontrado en nuestro reporte (15).

Gu et al encontró en una población china de 1365 molares la incidencia de 0.98% la presencia de cuatro raíces y que se presenta de manera unilateral (14).

Algunos errores iatrogénicos comunes en el acceso, como perforaciones y desgaste excesivo de las estructuras del diente, se causan al buscar los canales. Conocer la localización y sus variaciones, además de las dimensiones de la cámara pulpar pueden ayudar a reducir los errores(18). La forma en que se realiza el acceso cameral se extenderá de acuerdo con la raíz extra y se adoptará una forma más cuadrangular o trapezoidal(19). Wei recomienda ampliar el acceso en las siguientes situaciones: cuando la radiografía o tomografía indican la presencia de variación anatómica, cuando el molar contralateral presenta las variaciones anatómicas(15).

Los canales radiculares curvos provocan dificultades a la hora de limpiar, dar forma y obturar. El uso de un sistema de limas mecanizadas de níquel titanio permitió preservar la anatomía original de los canales radiculares y conformar los canales curvos (20). Se utilizó el sistema SlimShaper, previo a ello fue importante realizar un adecuado acceso cameral, pre-flaring con ultrasonido, glidepath con limas manuales, comenzando con las de menor tamaño hasta una lima 15.02, lo que nos permitió acceder con las limas rotatorias, logrando alcanzar un diámetro de 25.04 en todos los canales radiculares, con abundante irrigación.

Debido a los desafíos en el tratamiento de dientes con variaciones morfológicas, el uso de tomografía computacional de haz cónico, microscopio quirúrgico e instrumental juegan un rol importante para realizar el tratamiento endodóntico.

## CONCLUSIONES

En este reporte compartimos el tratamiento endodóntico de un segundo molar superior con cuatro raíces. Se realizó la valoración tomográfica y se visualizó la anatomía compleja. La importancia de conocer las variaciones anatómicas que pueda presentar un segundo molar superior y el uso de exámenes complementarios, como la tomografía computacional de haz cónico, nos ayudará a planificar el tratamiento; además de ello, trabajar con magnificación y usar el instrumental necesario nos permitirá la resolución del caso.

## REFERENCIAS BIBLIOGRÁFICAS

- 1.- Versiani MA, Basrani B, Sousa-Neto MD: The root canal anatomy in permanent dentition. Springer, Switzerland; 2019.
- 2.- Briseño-Marroquín B, Paqué F, Maier K, Willershausen B, Wolf TG. Root Canal Morphology and Configuration of 179 Maxillary First Molars by Means of Micro-computed Tomography: An Ex Vivo Study. *J Endod.* 2015;41(12):2008-13.
- 3.- Martins JNR, Marques D, Silva EJNL, Caramês J, Versiani MA. Prevalence Studies on Root Canal Anatomy Using Cone-beam Computed Tomographic Imaging: A Systematic Review. *J Endod.* 2019;45(4):372-386.e4.
- 4.- Special Committee to Revise the Joint AAE/AAOMR Position Statement on use of CBCT in Endodontics. AAE and AAOMR Joint Position Statement: Use of Cone Beam Computed Tomography in Endodontics 2015 Update. *Oral Surg Oral Med Oral Pathol Oral Radiol.* 2015;120(4):508-12.
- 5.- Venskutonis T, Plotino G, Juodzbaly G, Mickevičienė L: The importance of cone-beam computed tomography in the management of endodontic problems: a review of the literature. *J Endod.* 2014, 40:1895-901.
- 6.- Betancourt P, Navarro P, Cantín M, Fuentes R. Cone-beam computed tomography study of prevalence and location of MB2 canal in the mesio buccal root of the maxillary second molar. *Int J Clin Exp Med.* 2015, 15;8(6):9128-34.
- 7.- Ghasemi N, Rahimi S, Shahi S, Samiei M, Frough Reyhani M, Ranjkesh B. A Review on Root Anatomy and Canal Configuration of the Maxillary Second Molars. *Iran Endod J.* 2017;12(1):1-9.
- 8.- Nagahara T, Takeda K, Wada K, Naruse T, Shiba H. Rare root canal morphology of maxillary second molars: A report of three cases. *Clin Case Rep.* 2023;11(7):e7547.
- 9.- Vertucci FJ. Root canal anatomy of the human permanent teeth. *Oral Surg Oral Med Oral Pathol.* 1984;58:589-599.
- 10.- Nosrat A, Verma P, Hicks ML, Schneider SC, Behnia A, Azim AA. Variations of Palatal Canal Morphology in Maxillary Molars: A Case Series and Literature Review. *J Endod.* 2017;43(11):1888-1896.
- 11.- Todd R. Cone beam computed tomography updated technology for endodontic diagnosis. *Dent Clin North Am.* 2014;58(3):523-43.
- 12.- Christie WH, Peikoff MD, Fogel HM. Maxillary molars with two palatal roots: a retrospective clinical study. *J Endod.* 1991;17(2):80-4.

- 13.- Schryvers A, Govaerts D, Politis C, Lambrechts P. Endodontic management of a maxillary first molar with two palatal roots: A case report. *Aust Endod J.* 2019;45(3):420-425.
- 14.- Gu Y, Wang W, Ni L. Four-rooted permanent maxillary first and second molars in a northwestern Chinese population. *Arch Oral Biol.* 2015;60(6):811-7. doi: 10.1016/j.archoralbio.2015.02.024.
15. Wei C, Li K, Shen L, Bai G, Tian X. Endodontic treatment of various palatal roots in maxillary molars: Case series and clinical experience. *J Am Dent Assoc.* 2021;152(12):1044-1052.
- 16.- Baratto-Filho F, Fariniuk LF, Ferreira EL, Pecora JD, Cruz-Filho AM, Sousa-Neto MD. Clinical and macroscopic study of maxillary molars with two palatal roots. *Int Endod J.* 2002;35(9):796-801.
- 17.- Gopikrishna V, Bhargavi N, Kandaswamy D. Endodontic management of a maxillary first molar with a single root and a single canal diagnosed with the aid of spiral CT: a case report. *J Endod.* 2006;32(7):687-91.
- 18.- Aazzouzi-Raiss K, Ramírez-Muñoz A, Méndez S PM, Vieira GCS, Aranguren J, Pérez AR. Effects of Conservative Access and Apical Enlargement on Shaping and Dentin Preservation with Traditional and Modern Instruments: A Micro-computed Tomographic Study. *J Endod.* 2023;49(4):430-437.
- 19.- Ng YL, Mann V, Gulabivala K. A prospective study of the factors affecting outcomes of nonsurgical root canal treatment: part 1: periapical health. *Int Endod J.* 2011;44(7):583-609.
- 20.- Liu B, Zhou X, Yue L, Hou B, Yu Q, Fan B, Wei X, Qiu L, Huang Z, Xia W, Sun Z, Wang H, Meng L, Peng B, Zhang C, Deng S, Lu Z, Yang D, Hou T, Jiang Q, Xie X, Liu X, Li J, Wang Z, Lyu H, Xue M, Ge J, Du Y, Zhao J, Liang J. Experts consensus on the procedure of dental operative microscope in endodontics and operative dentistry. *Int J Oral Sci.* 2023;18;15(1):43.

**Autor de correspondencia:**

Rosmery Munguía O.

e-mail: rosmerymo843@gmail.com

Los autores declaran no presentar conflicto de interés.

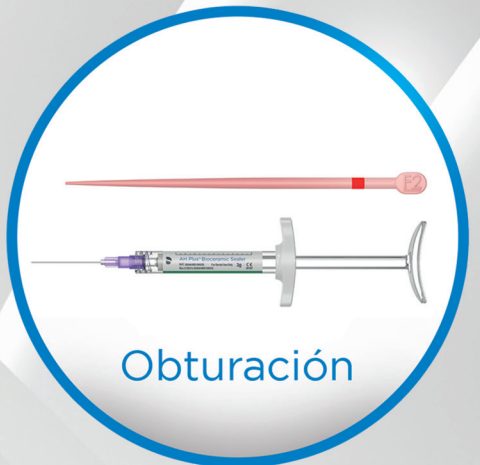
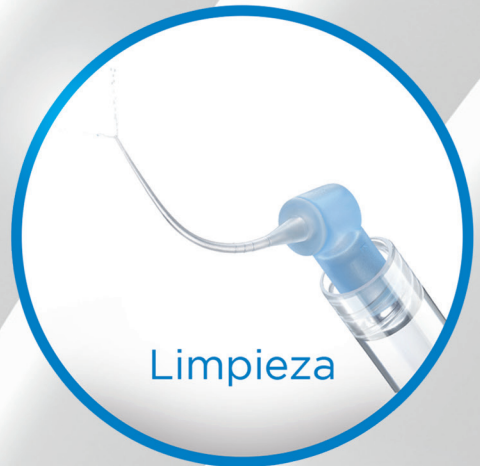Recibido: 5/12/2023

Aceptado: 11/3/2024



# SOLUCIÓN PROTAPER ULTIMATE®

El legado de las limas Protaper combinado con una limpieza y desinfección eficiente, obturación con perfecta adaptación y ajuste para todos los casos.



## Reimplante intencional utilizando un derivado de la matriz del esmalte: reporte de caso.

### Intentional replantation using enamel matrix derivate: case report.

Yáñez Braun, A.<sup>1,2</sup>

Signorio Duque, A.<sup>3</sup>

Piffardi Alfaro, S.<sup>4</sup>

Enríquez Contreras, S<sup>1</sup>

<sup>1</sup> Especialización Endodoncia, Facultad de Medicina y Ciencias de la Salud. Universidad Mayor, Santiago de Chile.

<sup>2</sup> Diplomado de Endodoncia clínica, Facultad de Medicina y Ciencias de la Rehabilitación. Universidad San Sebastián, Santiago de Chile.

<sup>3</sup> Facultad de Salud y Odontología, Universidad Diego Portales, Santiago de Chile.

<sup>4</sup> Escuela de Odontología, Facultad de Odontología, Universidad Finis Terrae, Santiago de Chile.

#### RESUMEN

Los motivos asociados a la pérdida de piezas dentales son múltiples, destacando entre ellas la pérdida de estructura mecánica, ya sea por caries dentaria o por trauma. Habitualmente los dientes que tienen compromiso pulpar son sometidos a terapias endodónticas ortógradas en primera instancia, a reintervenciones o incluso a procesos quirúrgicos, con la finalidad de conservar el remanente biológico en la boca. Dentro de este último grupo de procedimientos encontramos el reimplante intencional, técnica que en el último tiempo ha evidenciado mejoras respecto a los protocolos declarados, a los materiales empleados y a los tiempos de manejo, llevándonos a pronósticos favorables para ser indicado como alternativa terapéutica. En el presente reporte, se desarrolla el reimplante intencional de un premolar mandibular y el seguimiento de dos años del mismo.

#### SUMMARY

There are multiple causes associated with tooth loss, among which we can find tooth structure loss caused by carious lesions or trauma. Endodontic treatments are developed as a first response to pulpal disease, followed by endodontic retreatment and surgical procedures, all developed in order to maintain biological tooth structure. Within surgical procedures we can find the intentional replantation, which has shown improvements according to treatment protocols, the kind of biomaterials and procedural timing, leading us to better outcome rates and considering it as a possible treatment option. In this case a mandibular premolar intentional replantation is developed, with a two years follow-up.

## INTRODUCCIÓN

El reimplante intencional es definido como la extracción deliberada del diente posterior a la evaluación de las superficies radiculares, siendo preparado y/o retro obturado, para ser re posicionado en el alvéolo (1). Es indicado en dientes permanentes que tengan una anatomía compatible con una extracción atraumática, siendo una técnica muy favorable en dientes unirradiculares (2). El procedimiento puede ser realizado después de un fracaso endodóntico ortógrado o quirúrgico, e incluso en casos donde la superficie dañada no sea accesible o reparable de manera intraoral (1).

Este procedimiento es, a menudo, considerado como un último recurso, generalmente por los variables resultados de éxito y la ausencia de un protocolo establecido (2). Sabiendo el pronóstico del reimplante intencional, los pacientes podrían tomar una mejor decisión entre mantener el diente mediante un reimplante intencional o reemplazando el diente usando un implante oseointegrado (3).

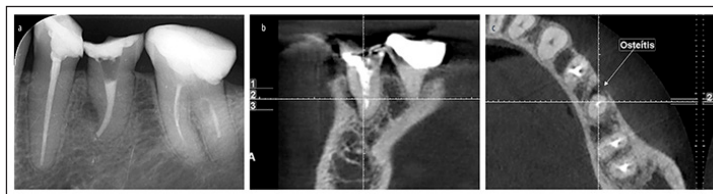
El objetivo de este reporte es presentar un caso clínico, donde se ha usado un protocolo de reimplante considerando el uso de derivados de matriz de esmalte, cuyo principal uso es estimular una nueva formación periodontal.

## CASO CLÍNICO

Paciente de género femenino, 66 años, ASA I, consulta por dolor asociado al diente 3.5. La paciente relata haber sido sometida a un tratamiento de endodoncia ortógrada hace aproximadamente 3 años. Posterior a esto, ella explica haber comenzado con sintomatología asociada a la masticación y a la palpación vestibular de dicho diente. Al examen radiográfico se observó un foco radiolúcido para radicular, compatible con un canal lateral. Diagnosticado como periodontitis apical sintomática en diente con terapia previamente realizada. Se decide realizar un retratamiento ortógrado sin remisión de la sintomatología.

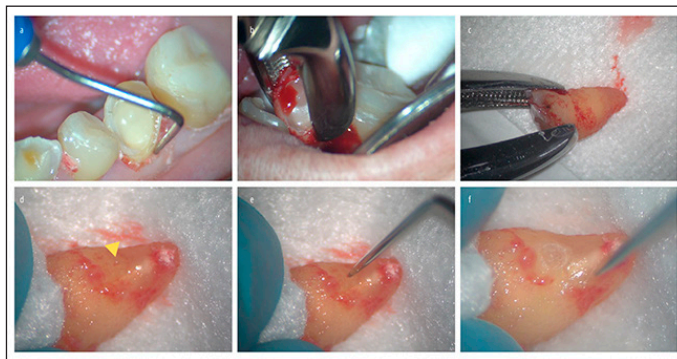
Al examen radiográfico 3 meses posterior a la reintervención se observa un área radiolúcida asociada al tercio medio radicular. Clínicamente la paciente no presenta profundización periodontal patológica y tiene una molestia a la palpación vestibular y a la percusión dentaria EVA 6, siendo enfática en que la molestia tiene un basal permanente y considerando que el diente se ha mantenido al menos 3 meses en inclusión.

Frente a la imposibilidad de abordar el canal lateral por la vía ortógrada, se solicita un CBCT con lo que se determina diagnóstico de periodontitis apical sintomática en diente con terapia previamente realizada y se planifica un reimplante intencional. (fig 1)



**Figura 1. A)** radiografía pre operatoria. **B)** corte coronal tomográfico pre operatorio. **C)** corte transversal tomográfico preoperatorio.

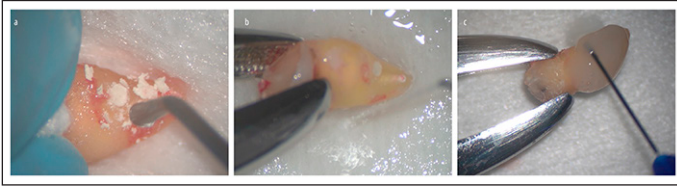
Al momento del procedimiento se realiza una técnica anestésica mentoniana con complemento lingual de lidocaina 2% con epinefrina 1:100.000 (lingospan, Septodont) 1 tubo. Tras comprobar la anestesia se procede la luxación atraumática del diente con fórceps y, previo a la exéresis del diente, se procede a configurar un cronómetro de 14 minutos. Hecho esto, se da pie al protocolo mejorado con amelogeninas de reimplante intencional. (fig 2)



**Figura 2. A):** examen periodontal. **B):** exodoncia atraumática **C):** exploración de la superficie radicular. **D):** identificación del canal lateral. **E):** exploración del canal lateral. **F):** preparación del canal lateral.

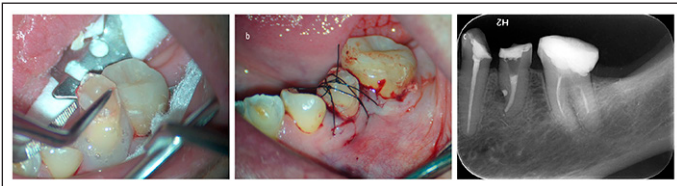
Bajo microscopía, se realiza el depósito del diente en una bandeja estéril con gasa embebida en solución salina y la inspección del sustrato radicular; logrando identificar el conducto lateral no tratado responsable de la lesión pararradicular. Con una fresa diamantada de alta velocidad e irrigación copiosa se prepara dicho canal, realizando una cavidad de aproximadamente 2mm de profundidad y 1mm de diámetro la que es obturada con un cemento hidráulico en consistencia de masilla (OneFil PT, Medclus). Posterior a esto se regulariza la porción apical, previamente obturada de manera ortógrada con técnica hidráulica sincronizada.

Una vez sellado el lecho del canal lateral, se procede al acondicionamiento de la raíz con gel de EDTA del 24% (PrefGel®, Straumann) durante dos minutos en los espacios radiculares que no presentan ligamento periodontal, para ser enjuagado con abundante solución salina. Después de esto, se aplica el gel de matriz de esmalte (Emdogain®, Straumann) dejándolo actuar durante un minuto antes de volver a posicionar el diente en su alvéolo, sin remover el gel. Cabe destacar que el tiempo extraoral del diente fue inferior a 12 minutos. (fig 3)



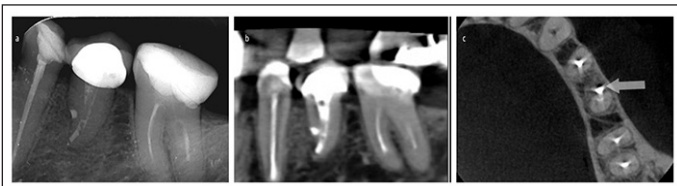
**Figura 3. A):** sellado con material biocerámico en consistencia de masilla (Onofil PT, Mediclus). **B):** acondicionamiento con EDTA (Prefgel, Straumann). **C):** aplicación de amelogéninas en la superficie radicular (Emdogain, Straumann).

Una vez reimplantado el diente, se estabiliza en el alvéolo y es fijado en base a puntos de sutura suspensoria de Nylon 4-0 (Tagum, Alemania), se comprueba que el diente esté en inoclusión y se dan indicaciones de manera verbal y escrita. La paciente es citada a un primer control a los 14 días, en donde se evidencia una estabilidad inicial favorable, ausencia de signos de infección, dolor y movilidad patológica, por lo que se retiran las suturas y se cita a controles seriados a los 3, 6 meses y al año. (fig 4)



**Figura 4. A):** reposicionamiento del diente en el alveolo. **B):** estabilización del diente en el alveolo con sutura suspensoria. **C):** control radiográfico post operatorio.

A dos años de la intervención, el diente se mantiene asintomático, libre de signos infecciosos o inflamatorios, funcional y reparado al examen tomográfico. (fig 5)



**Figura 5. A):** radiografía de control 12 meses con el diente rehabilitado. **B):** corte sagital tomográfico 2 años post operatorio. **C):** corte transversal tomográfico 2 años post operatorio.

## DISCUSIÓN

Un implante dental es considerado “un éxito” si se mantiene en boca; incluidos implantes con mucositis periimplantaria, periimplantitis o pérdida severa de hueso(4). La evidencia que muestra que los implantes dentales tienen menor ratio de supervivencia que los dientes, incluso cuando están muy comprometidos; reportando que la pérdida de dientes a largo tiempo va desde los 3.6% - 13.4% y la de los implantes va desde el 0% - 33%.5 Otro estu-

dio comparó la supervivencia de los implantes versus los dientes endodónticamente tratados, dando como resultado que el éxito de los implantes va desde los 73% - 95.5%, mientras que el de los dientes endodónticamente tratados va en rangos entre los 89.7% - 98.1%.6 Pese a la evidencia, los pacientes no reciben esta información la mayoría de las veces, siendo para ellos más difícil tomar una decisión más conservadora.

La principal ventaja del reimplante intencional es que todas las superficies radiculares, incluidas las áreas inaccesibles, pueden ser inspeccionadas directamente y reparadas sin dañar los tejidos periodontales adyacentes, contribuyendo al restablecimiento de la salud periodontal (2). A pesar de esto, muchos clínicos consideran este tratamiento como un último recurso. Ya sea, por el pensamiento común de dañar el ligamento periodontal y el consecuente riesgo de anquilosis y reabsorción radicular externa inflamatoria, o por la discrepancia de índice de éxito en las investigaciones y la ausencia de un protocolo universal establecido (1).

A pesar de presentar un 25% de incidencia de anquilosis y un 10% de reabsorción radicular externa, ambas se consideran eventos poco relevantes respecto al proceso de implante a futuro, sin afectar su pronóstico (4). Mainkar en el 2017 reporta que la incidencia de anquilosis es de un 3% en dientes con un tiempo extraoral menor a 15 minutos y un 29% en dientes con un tiempo extraoral de más de 15 minutos. Basado en estos reportes el riesgo de anquilosis o reabsorción externa son bajos, especialmente cuando el tiempo extraoral se mantiene al mínimo, un factor crítico a considerar (7).

En esta revisión sistemática, Mainkar se enfoca en las nuevas técnicas de microcirugía, que permiten obtener mejores resultados, concluyendo que el costo-beneficio de un reimplante intencional es mejor que un implante osteointegrado, incluso cuando un poste y corona son necesitados (7).

El tratamiento siempre debe comenzar con un CBCT preoperatorio que indique de buena forma la conformación tridimensional de las raíces y su compatibilidad para poder realizar una extracción atraumática, especialmente en dientes multirradiculares, junto con un previo control de la oclusión. Posterior a la avulsión, siempre se debe realizar una inspección visual con magnificación de las superficies radiculares buscando variaciones anatómicas, salidas accesorias o cracks adicionales en la raíz (1).

Durante la manipulación extraoral, cualquier daño al ligamento periodontal debe ser minimizado. La superficie radicular debe ser mantenida mojada durante todo el procedimiento extraoral, usando regularmente irrigación con suero fisiológico (4). También se puede utilizar productos comerciales con un cultivo celu-

lar especial que ha mostrado mejores condiciones para preservar a las células del ligamento periodontal durante su almacenamiento extraoral (9). Lo más crítico es el tiempo de manipulación extraoral, para así conseguir un resultado en el largo tiempo, evitando daños en el ligamento periodontal y reduciendo el riesgo de reabsorción radicular externa inflamatoria y anquilosis, lo cual ha demostrado menor éxito cuando el diente ha excedido los 15 minutos extraorales (8).

La mayoría de los casos de reimplantes intencionales son debido a fallos en la endodoncia previa, por lo cual es necesario realizar la apicectomía más una obturación retrógrada; este es el tratamiento más rápido que se puede realizar para disminuir el tiempo extraoral, consiguiendo el objetivo de tener un sellado apical estable. La resección del ápice radicular debe ser realizada para eliminar la parte más compleja de la anatomía endodóntica (2 – 3 mm) y la preparación debe ser realizada para garantizar un buen sellado apical. La preparación retrógrada debe ser realizada bajo constante irrigación con suero fisiológico y debe ser realizada por lo menos 3 mm desde el ápice (10).

Existen diferentes materiales que han sido utilizados a través del tiempo para el retosellado: Grossman utilizaba amalgamas (6), Emmertsen y Andreasen utilizaron en 1966 gutapercha, (11). Cho en el 2016 utilizó materiales basados en óxido de zinc (12) y hoy actualmente se está utilizando MTA o materiales modernos basados en silicatos-cálcicos con diferentes consistencias y propiedades físicas.

El diente debe ser reinsertado en el alvéolo con una presión digital(10) y posteriormente ferulizado con los dientes adyacentes. La duración de la ferulización generalmente varía entre los 7 a 21 días (13). En caso de una buena estabilidad, se puede fijar el diente con una sutura en cruz sobre la superficie oclusal o, en el caso de una estabilidad inadecuada, se puede usar una ligadura flexible de un alambre de acero de 0.3 – 0.4mm, permitiendo la movilidad dentaria por 2 semanas para reducir el riesgo de anquilosis, en caso de una movilidad sustancial esto se puede extender por 6 semanas (4).

Se han utilizado diferentes materiales para evitar la anquilosis o la reabsorción externa de la raíz. Uno de los más estudiados es el Emdogain® (Straumann), también conocido como derivado de matriz de esmalte (EMD). Este es un extracto de proteína de dientes de porcinos no erupcionados, contiene aproximadamente 90% de amelogeninas y unas pocas cantidades de tuflenina, ameloblastina, enamelina y otras proteínas no-amelogeninas(14), fue aprobado por el FDA en 1996 (1). Generalmente su principal uso clínico es la aplicación para estimular una nueva formación de unión periodontal, que incluye ligamento periodontal, cemento acelular y hueso alveolar. Se ha probado que es seguro y biológica-

mente efectivo para la regeneración periodontal (16). La literatura disponible no es concluyente respecto a la efectividad del EMD en prevenir una reabsorción radicular, como evidencian diversos artículos con resultados discrepantes. Tres de cinco estudios en humanos muestran resultados favorables(17) Pohl et al. (18) usan Emdogain® en conjunto con dexametasona (terapia regenerativa antiresortiva (ART) en dientes avulsionados con compromiso del ligamento periodontal. El autor demuestra que algunos dientes fueron capaces de sanar con un ligamento periodontal funcional usando ART. Filipii et al. (19) aplican EMD en dientes que fueron avulsionados, pero posteriormente desarrollaron sitios de reabsorción y anquilosis después de la reimplantación intencional. El resultado muestra que el EMD previno o retrasó la recurrencia de reabsorción en 7 de 15 dientes. Fridstorm et al. (20) en el 2008 encontraron un ligero aumento de cemento y unión al ligamento periodontal en dientes tratados con EMD comparado con el grupo control. Aunque hay que destacar que estos dientes tratados fueron expuestos por más de 60 minutos a un ambiente seco extraoral, por lo cual el resultado puede estar influenciado por esto.

Dos otros estudios en humanos encontraron que el EMD no fue capaz de prevenir la reabsorción radicular (17). Un estudio por Chappuis y von Arx (21) en el 2005 encontró que los dientes tratados con EMD mostraron más del 50% de incidencia en reabsorción radicular comparado con el grupo control. Otro estudio de Schjott y Andreasen (22) aplicó EMD a 16 dientes recientemente avulsionados y 11 dientes con anquilosis. Los resultados obtenidos fueron que el EMD no pudo ni prevenir ni curar la anquilosis. Cabe recalcar que en estos estudios no se estaban utilizando los nuevos conceptos de microcirugía. Por ejemplo, en el estudio de Chappuis y Von Arx los dientes no recibieron tratamiento de los 3mm del ápice, donde se encuentra la anatomía más compleja, ni tampoco una obturación retrógrada. Y en el estudio de Schjott y Andreasen, el material de obturación es gutapercha con un cemento IRM de Dentsply, el cual es óxido de zinc eugenol.

## CONCLUSIÓN

El reimplante intencional es un procedimiento que se ha estado realizando durante varios años con un alto porcentaje de éxito, sin embargo, siempre es fundamental evaluar caso a caso para realizar un correcto plan de tratamiento. Apoyarnos en materiales innovadores nos puede ayudar en la formación de un ligamento periodontal funcional y la unión del diente a los tejidos circundantes, minimizando así los posibles problemas asociados como la anquilosis. Con más estudios, metaanálisis y un correcto protocolo bien establecido, el reimplante intencional puede ser una opción más cercana al día a día del endodoncista y no una idea efímera que solo se queda en la teoría, así consiguiendo salvar más dientes y alargar su vida útil.

## REFERENCIAS BIBLIOGRÁFICAS

- 1.- Grossman LI. Intentional replantation of teeth. *The Journal of the American Dental Association* 1966; 72:1111–8.
- 2.- Plotino G, Abella Sans F, Duggal MS, Grande NM, Krastl G, Nagen-drababu V, et al. Clinical procedures and outcome of surgical extrusion, intentional replantation and tooth autotransplantation – a narrative review. *Int Endod J* 2020;53:1636–52.
- 3.- Torabinejad M, Dinsbach NA, Turman M, Handysides R, Bahjri K, White SN. Survival of Intentionally Replanted Teeth and Implant-supported Single Crowns: A Systematic Review. *J Endod* 2015;41:992–8.
- 4.- Clark D, Levin L. In the dental implant era, why do we still bother saving teeth? *Dent Traumatol* 2019;35:368–75.
- 5.- Levin L, Halperin-Sternfeld M. Tooth preservation or implant placement. *The Journal of the American Dental Association* 2013;144:1119–33.
- 6.- Setzer FC, Kim S. Comparison of Long-term Survival of Implants and Endodontically Treated Teeth. *J Dent Res* 2014;93:19–26.
- 7.- Mainkar A. A Systematic Review of the Survival of Teeth Intentionally Replanted with a Modern Technique and Cost-effectiveness Compared with Single-tooth Implants. *J Endod* 2017;43:1963–8.
- 8.- Jang Y, Lee S-J, Yoon T-C, Roh B-D, Kim E. Survival Rate of Teeth with a C-shaped Canal after Intentional Replantation: A Study of 41 Cases for up to 11 Years. *J Endod* 2016;42:1320–5.
- 9.- Cho S-Y, Lee S-J, Kim E. Clinical Outcomes after Intentional Replantation of Periodontally Involved Teeth. *J Endod* 2017;43:550–5.
- 10.- Becker BD. Intentional Replantation Techniques: A Critical Review. *J Endod* 2018;44:14–21.
- 11.- Emmertsen E, Andreasen JO. Replantation of Extracted Molars a Radiographic and Histological Study. *Acta Odontologica Scandinavica* 1966;24:327–46.
- 12.- Cho S-Y, Lee Y, Shin S-J, Kim E, Jung I-Y, Friedman S, et al. Retention and Healing Outcomes after Intentional Replantation. *J Endod* 2016;42:909–15.
- 13.- Elkhadem A, Mickan S, Richards D. Adverse events of surgical extrusion in treatment for crown-root and cervical root fractures: a systematic review of case series/reports. *Dent Traumatol* 2014;30:1–14.
- 14.- Zeichner-David M. Is there more to enamel matrix proteins than biomineralization? *Matrix Biology* 2001;20:307–16.
- 15.- Biora Emdogain®, n.d.
- 16.- Miron RJ, Sculean A, Cochran DL, Froum S, Zucchelli G, Nemcovsky C, et al. Twenty years of enamel matrix derivative: the past, the present and the future. *J Clin Periodontol* 2016;43:668–83.
- 17.- Wang HH, Sarmast ND, Shadmehr E, Angelov N, Shabahang S, Torabinejad M. Application of Enamel Matrix Derivative (Emdogain) in Endodontic Therapy: A Comprehensive Literature Review. *J Endod* 2018;44:1066–79.
- 18.- Pohl Y, Filippi A, Kirschner H. Results after replantation of avulsed permanent teeth. II. Periodontal healing and the role of physiologic storage and antiresorptive-regenerative therapy. *Dent Traumatol* 2005;21:93–101.
- 19.- Filippi A, Pohl Y, Von Arx T. Treatment of replacement resorption by intentional replantation, resection of the ankylosed sites, and Emdogain ? results of a 6-year survey. *Dent Traumatol* 2006;22:307–11.
- 20.- Fridström M, Schollin J, Crossner C-G. Evaluating Emdogain® and healing of replanted teeth using an intra-individual experimental–control study design. *Dent Traumatol* 2008;24:299–304.
- 21.- Chappuis V, Von Arx T. Replantation of 45 avulsed permanent teeth: a 1-year follow-up study. *Dent Traumatol* 2005;21:289–96.
- 22.- Schjott M, Andreasen JO. EmdogainR does not prevent progressive root resorption after replantation of avulsed teeth: a clinical study. *Dent Traumatol* 2005;21:46–50.

### Autor de correspondencia:

Andrés Yáñez B

e-mail: andres.yañez@gmail.com

Los autores declaran no presentar conflicto de interés.

Recibido: 15/12/2023

Aceptado: 14/03/2024

## NORMAS DE PUBLICACIÓN

### 1. GENERAL

La revista "Canal Abierto", publicada semestralmente desde su creación en el año 2000, es el órgano oficial de difusión científica de la Sociedad de Endodoncia de Chile (SECH) y está enfocada a la publicación de trabajos inéditos que comprendan temas relativos a la endodoncia o afines. Su versión impresa se distribuye gratuitamente entre los socios de SECH y su versión digital es de acceso libre. Ya que no existen diferencias entre las versiones impresa y digital de la Revista Canal Abierto, estas normas aplican indistintamente a ambas.

La revista aceptará para su estudio y posible publicación todos aquellos artículos originales de investigación, revisiones sistemáticas y reportes clínicos que no han sido publicados previamente, ni se encuentren pendientes para posible publicación. No se tomarán en consideración los manuscritos que simultáneamente se hayan enviado a otras revistas, a excepción de publicaciones que contengan información relevante a difundir, como directrices de organismos gubernamentales, por ejemplo. Es responsabilidad del/los autor(es) declarar si el manuscrito ha sido presentado oralmente o como póster, detallando nombre del evento, fecha, lugar y organización a cargo.

Los trabajos enviados deben ajustarse a los "Uniform Requirements for Manuscripts Submitted to Biomedical Journals", establecidos por el International Committee of Medical Journal Editors en [www.icmje.org](http://www.icmje.org).

Es responsabilidad del/los autor(es), obtener consentimiento escrito para incorporar en sus artículos fotografías que identifiquen a personas y para incluir material que haya sido publicado previamente en otro medio. Para resguardar la confidencialidad de los pacientes, será el autor quien almacene los consentimientos escritos y deberá adjuntar a su trabajo una declaración escrita señalando que cuenta con dichos documentos.

Los estudios que involucren experimentación con seres humanos deberán cumplir con la Declaración de Helsinki de 1975, o demostrar, en su defecto, que cuentan con la aprobación del Comité de Ética de su Institución. En el caso de realizar experimentos con animales, el/los autor(es) deberán indicar si se han cumplido las normativas nacionales e institucionales para el cuidado y uso de animales de laboratorio.

El/los autor(es) que envíen sus artículos autorizan expresamente su publicación en la versión impresa y digital de la revista "Canal Abierto", en el sitio web de la Sociedad de Endodoncia de Chile y en otros soportes informáticos y manifiestan estar en conocimiento de que esta publicación es de acceso libre.

### 2. PRESENTACIÓN DE LA PUBLICACIÓN

Los artículos deben ser enviados al correo electrónico: [canalabierto@socendochile.cl](mailto:canalabierto@socendochile.cl)

### 2.1. FORMATO

Todos los archivos de texto deben presentarse en formato Word Microsoft Office sin protección contra escritura. El documento debe ser de tamaño carta, con márgenes de 2,5 cm. La fuente debe ser Arial tamaño 12, color negro, con interlineado 1.5, márgenes justificados y páginas numeradas. Los certificados, actas, autorizaciones y declaraciones deben presentarse en formato PDF e incluir la información suficiente de identificación de los interesados.

La(s) foto(s) del/los autor(es) deben subirse en formato JPEG de resolución suficiente para impresión. El nombre de cada foto debe corresponder al apellido del autor correspondiente. Las figuras deben enviarse por separado en formato JPEG. El nombre de la imagen debe corresponder al número con el que está mencionada en el artículo (Ej: figura 1, figura 2, etc.) Las leyendas de las figuras deben ir en un archivo Word independiente adjuntando adicionalmente original completo (texto con imágenes y respectivas leyendas) Las tablas deben ir en un archivo Word aparte, con sus respectivos títulos y leyendas, si corresponde.

La primera vez que se use una abreviatura en el manuscrito, deberá ir precedida por el término sin abreviar, seguido de la abreviatura entre paréntesis, a menos que sea una unidad de medida estándar. No se permite el uso de abreviaturas en el resumen.

Cuando se menciona un instrumento, insumo, droga, hardware, software, etc. se deberá acompañar con el nombre del fabricante, ciudad y país de la compañía entre paréntesis.

La extensión máxima para los artículos originales y para las revisiones sistemáticas será de 20 páginas, y para los reportes clínicos 8 páginas, sin considerar figuras ni referencias bibliográficas.

Los reenvíos posteriores a revisiones deben destacar los cambios realizados usando fuente de color azul, para facilitar el trabajo de los revisores.

El idioma de la publicación es castellano; los autores que deseen enviar artículos en otro idioma deberán solicitar excepción al correo [canalabierto@socendochile.cl](mailto:canalabierto@socendochile.cl) y autorizan al Comité Editorial a hacer la traducción previa a la revisión de pares.

### 2.2. ESTRUCTURA

#### 2.2.1. PRESENTACIÓN:

Toda publicación debe incluir un archivo de presentación, que incluya la siguiente información:

- a. Formato o tipo de artículo.
- b. Título: Debe coincidir exactamente con el título indicado en la publicación.
- c. Nombre del/los autor(es) (nombre de pila, apellido paterno e inicial del materno), Profesión y máxima titulación académica, afiliación institucional.
- d. Nombre del/los departamento(s) e instituciones a las que debe darse crédito por la ejecución del trabajo.

- e. Descargos de responsabilidad, si los hay.
- f. Información de contacto del autor corresponsal (corresponding author): número de teléfono móvil y dirección de correo electrónico. El autor corresponsal debe indicar claramente si puede publicarse o no su dirección electrónica.
- g. La(s) fuente(s) de ayuda y financiamiento: debe mencionarse el apoyo financiero institucional, privado y corporativo, además de los proveedores de equipos, medicamentos e insumos gratuitos o a valores preferenciales, incluyendo, entre paréntesis, ciudad, región o estado y país.
- h. Declaración de conflictos de interés, se sugiere usar el modelo desarrollado por ICMJE, disponible en: [www.icmje.org/coi\\_disclosure.pdf](http://www.icmje.org/coi_disclosure.pdf)

### 2.2.2. ARTÍCULOS ORIGINALES

Deben aportar nuevos datos clínicos o de investigación básica relacionada con la especialidad y ajustarse al siguiente esquema:

- a. Título: Breve y representativo del contenido (no debe incluir siglas), en español e inglés. Extensión máxima 90 caracteres, incluidos espacios.
- b. Resumen y palabras clave: Resumen estructurado, de no más de 250 palabras en español e inglés que refleje con precisión el contenido del artículo, su justificación científica y las consecuencias prácticas de los resultados. Debe considerar: objetivos, métodos, resultados y conclusiones. Seleccionar hasta 5 palabras clave en español e inglés.
- c. Introducción: Presentar en forma resumida el problema a investigar y el objetivo que persigue el estudio.
- d. Material y método: Especificar la metodología, equipamiento, software estadístico y procedimientos realizados con detalle suficiente como para que puedan ser reproducidos por otros investigadores. Incluir indicadores estadísticos, cuando sea posible.
- e. Resultados: Deben ser presentados en una secuencia lógica con tablas y figuras, sin interpretar las observaciones efectuadas.
- f. Discusión: Realizar una interpretación crítica de los resultados obtenidos, contrastándolos con la información contenida en la literatura científica mundial. Deben enfatizarse los aspectos nuevos e importantes del estudio. En el último párrafo referirse brevemente a las conclusiones obtenidas.
- g. Agradecimientos: Sólo mencionar a profesionales o instituciones que hayan contribuido en forma significativa a la realización del trabajo.
- h. Referencias bibliográficas: Numerar las referencias o citas bibliográficas correlativamente por el orden que se citen en el texto, tablas y leyendas de las figuras, identificándolas mediante números arábigos, colocados entre paréntesis, según el estilo propuesto por la National Library of Medicine ([www.nlm.nih.gov](http://www.nlm.nih.gov)) en "Citing Medicine" 2ª edición. Los títulos de los journals deben ser abreviados de acuerdo a la lista indexada por MEDLINE publicada por la NLM.
- i. Tablas: Numerar las tablas consecutivamente según el orden en que aparecen mencionadas en el texto. Cada tabla debe tener un título breve y puede incluir una explicación abreviada al pie de la tabla..
- j. Figuras: sólo se aceptarán imágenes con calidad adecuada para impresión, en formato JPEG. Las microfotografías deberán tener indicadores internos de escala. Los símbolos, flechas o letras usados en las microfotografías

deberán contrastar con el fondo. Numerar imágenes (fotografías, radiografías, esquemas explicativos, etc.) consecutivamente siguiendo el orden de aparición en el texto. Si corresponde, las imágenes deberán ir acompañadas de una leyenda explicativa. Si se utiliza una figura previamente publicada, debe mencionarse la fuente original.

### 2.2.3. REVISIONES SISTEMÁTICAS

Suponen la actualización de un tema concreto, desde el punto de vista crítico, científico y objetivo. Se sugiere la redacción según pauta PRISMA (<http://www.prismastatement.org/documents/PRISMA-P-checklist.pdf>) ajustándose a la siguiente estructura:

- a. Título: Breve y representativo del contenido (no debe incluir siglas), en español e inglés. Debe especificar que se trata de una revisión sistemática, metaanálisis o ambos. Extensión máxima 90 caracteres, incluidos espacios.
- b. Resumen y palabras clave: Resumen estructurado, de no más de 250 palabras en español e inglés. Debe incluir antecedentes, objetivos, fuente de datos, criterios de elegibilidad y exclusión de estudios, evaluación, métodos de síntesis, resultados, conclusiones e implicancias prácticas de los principales hallazgos.
- c. Introducción: Debe incluir la justificación de la revisión en el contexto del conocimiento científico sobre el tema y las preguntas que se desea resolver.
- d. Método: Debe incluir el protocolo de revisión y registro, criterios de elegibilidad, fuentes de información y búsqueda, selección de estudios, extracción de datos, lista de datos, medidas de resumen, síntesis de resultados y análisis adicionales.
- e. Resultados: Debe incluir el número de estudios evaluados e incluidos, síntesis de los resultados y análisis adicionales.
- f. Discusión: Debe incluir un resumen de los principales hallazgos, considerando su relevancia práctica; las limitaciones de los estudios y resultados; las conclusiones generales y las implicancias para futuras investigaciones.
- g. Las referencias bibliográficas, tablas y figuras deben cumplir las mismas normas que en los artículos originales.

### 2.2.4. REPORTES CLÍNICOS

Reporte de casos poco frecuentes o que aporten nuevos conceptos terapéuticos. Se sugiere adecuarse al checklist de CARE (<https://data.care-statement.org/wpcontent/uploads/2019/03/CARE-checklist-English-2013.pdf>)

Usando el siguiente esquema:

- a. Título: Breve y representativo del contenido (no debe incluir siglas), en español e inglés. Debe contener las palabras "informe de caso". Extensión máxima 90 caracteres, incluidos espacios.
- b. Resumen y palabras clave: Resumen de no más de 250 palabras en español e inglés que refleje con precisión el contenido del artículo. Debe proporcionar el contexto o antecedentes del problema clínico, el aporte del caso específico al tema, una descripción breve de hallazgos, síntomas y signos relevantes; diagnóstico, abordaje, resultado y conclusiones. Seleccionar hasta 5 palabras clave en español e inglés.



- c. Introducción: Incluir la evidencia científica mundial sobre el problema clínico.
- d. Información del paciente: Debe incluir todos los antecedentes que sean relevantes para el diagnóstico, pronóstico, decisiones terapéuticas, resultados y conclusiones.
- e. Presentación del caso clínico: Detallar de manera replicable el desarrollo de la evaluación, diagnóstico y tratamiento. Todo instrumental e insumos utilizados deben mencionarse acompañados del nombre y dirección del fabricante entre paréntesis.
- f. Discusión: Realizar una interpretación crítica de los resultados obtenidos, contrastándolos con la información contenida en la literatura científica mundial. Deben enfatizarse los aspectos nuevos e importantes del caso clínico. En el último párrafo referirse brevemente a las conclusiones obtenidas.
- g. Perspectiva del paciente: Puede incluirse el relato de la experiencia del paciente durante el proceso.
- h. Las referencias bibliográficas, tablas y figuras deben cumplir las mismas normas que en los artículos originales.

#### 2.2.5. RESPUESTAS DE EXPERTOS

Consultas de tipo científico o acerca de casos clínicos, nuevas tendencias o propuestas terapéuticas, materiales en desarrollo, etc.

Los expertos serán contactados por el comité editorial de acuerdo a su relevancia e interés en colaborar.

#### 2.2.6. PUBLICACIONES SECUNDARIAS

Para aceptar una publicación secundaria se deben cumplir los siguientes requisitos:

El/los autor(es) cuentan con la aprobación del/los editor(es) de la revista original.

La versión secundaria refleja fielmente los datos e interpretaciones de la versión primaria.

Una nota a pie de página, en la página que contiene el título de la versión secundaria, informa a los lectores, revisores y editores que el artículo ha sido publicado por completo o en parte, y da la referencia original.

El título del trabajo indica si se trata de una reedición o de una traducción y se es completa o abreviada.

Los editores de revistas que publican simultáneamente en varias lenguas deben tener presente que la NLM indexa la versión en la primera lengua.

#### 2.2.7. CARTAS AL DIRECTOR

Esta sección está destinada a facilitar a los lectores un mecanismo para compartir comentarios, preguntas y críticas constructivas, relacionadas con los artículos publicados o con los tópicos que atañen a la revista. La extensión de las cartas no debe exceder las 300 palabras. El autor de la carta deberá declarar cualquier conflicto de interés. Las cartas recibidas serán remitidas a los autores del artículo mencionado, para permitir la posibilidad de responder en el mismo número en

que aparece la carta. El Comité Editorial de la revista posee el derecho de modificar las cartas, para respetar corrección gramatical, pero no puede modificar su contenido. Pendiente política de almacenamiento de cartas.

### 3. EVALUACIÓN DE LA PUBLICACIÓN

#### 3.1. REVISIÓN DEL COMITÉ EDITORIAL

Los trabajos recibidos serán evaluados por el Comité Editorial, quienes verificarán los siguientes criterios:

- Relevancia del trabajo para el objetivo de la revista. Originalidad.
- Calidad de la investigación.
- Contribución a la evidencia científica.
- Potencial de citación.

Los manuscritos que cumplan con los criterios antes señalados, serán derivados a revisión de pares. Para manuscritos presentados por uno o más miembros del Comité Editorial, el Director solicitará la evaluación de un Editor externo.

#### 3.2. REVISIÓN DE PARES

Los trabajos aprobados por el Comité Editorial serán sometidos a una evaluación por dos pares externos, miembros del Comité Científico, quienes clasificarán los trabajos en 4 categorías:

- a. Apto para publicación.
- b. Requiere modificaciones menores: se sugerirán modificaciones de forma y se realizará una segunda revisión por parte de un editor.
- c. Requiere modificaciones mayores: se sugieren modificaciones de fondo y requiere una segunda revisión por parte de revisores externos.
- d. No apto para publicación.

Los pares evaluadores tendrán un plazo de 25 días corridos para entregar su revisión y veredicto.

En caso de solicitar modificaciones, el autor corresponsal contará con 20 días corridos para enviar el manuscrito modificado.

La decisión final de publicación estará en manos del director de la revista.

#### 3.3. APELACIÓN

Los autores de manuscritos rechazados, que deseen apelar a la decisión editorial, tendrán 7 días corridos para hacerlo. Para esto, deben enviar un correo a [canalabierto@socendochile.cl](mailto:canalabierto@socendochile.cl) explicando los motivos por los que solicita una nueva revisión.<sup>5</sup>





# CONGRESO INTERNACIONAL ONLINE DE LA SOCIEDAD DE ENDODONCIA DE CHILE

*“Formación desde Chile al Mundo”*

5 y 6 de Julio de 2024

**TE ESPERAMOS EN ESTE INCREÍBLE  
EVENTO VIRTUAL**

LA MEJOR OPORTUNIDAD DE ACTUALIZAR TUS CONOCIMIENTOS



Si tienes dudas escríbenos  
**INFO@SOCENDOCHILE.CL**



## **Dr. Juan Goncalves**

“Manejo Contemporáneo de la Terapia Pulpar Vital”.



## **Dr. Ricardo Cabrales**

“Actualidad de las Alternativas terapéuticas para el trauma dental”.



## **Dr. Carlos Herrera**

“Cambio al paradigma del retiro de instrumentos del canal radicular: Primeros molares superiores”.



## **Dr. Daniel Vivas**

“La terapia de pulpa vital como un enfoque de la endodoncia”.



## **Dr. Jorge Alberdi**

“Endo-Resto: su integración, planificación y ejecución clínica”.



## **Dr. Felipe Restrepo**

“Autotrasplante dental guiado”.

Inscríbete en:

**WWW.SOCENDOCHILE.CL**

Organiza